OPHTHALMOLOGICAL SOCIETY
LIBRARY

SUR L'EMPLOI DE L'AIMANT

POUR L'EXTRACTION

DES CORPS ÉTRANGERS MÉTALLIQUES

DE L'ŒIL

BOURLOTON. — Imprimeries réunies, B.

OPHTHALMOLOGICAL SOCIETY
LIBRARY

SUR

L'EMPLOI DE L'AIMANT

POUR L'EXTRACTION

DES

CORPS ÉTRANGERS MÉTALLIQUES

DE L'ŒIL

10

PAR

LE Dr GALEZOWSKI

PARIS
ANCIENNE LIBRAIRIE GERMER BAILLIÈRE ET Cie
FÉLIX ALCAN, ÉDITEUR
108, BOULEVARD SAINT-GERMAIN, 108
Au coin de la rue Hautefeuille.

1886

Tous droits réservés

Digitized by the Internet Archive
in 2014

https://archive.org/details/b21645978
8453348

OPHTHALMOLOGICAL SOCIETY LIBRARY

SUR

L'EMPLOI DE L'AIMANT

POUR L'EXTRACTION

DES CORPS ÉTRANGERS MÉTALLIQUES DE L'ŒIL

La chirurgie oculaire a fait dans ces dernières années d'immenses progrès, et une partie de ces progrès est due incontestablement aux perfectionnements apportés dans l'instrumentation. L'emploi d'instruments aimantés dans l'extraction des corps étrangers en fer ou en acier qui se logent dans l'œil est une des plus belles conquêtes de la chirurgie moderne. Les résultats merveilleux qu'on obtient journellement dans les blessures de ce genre, prouvent combien est importante cette innovation, surtout quand on pense que, sans les instruments aimantés, l'œil souvent aurait été perdu complètement. Quelquefois on serait obligé de pratiquer des opérations pouvant déformer la pupille et laisser des troubles visuels, et qui sont faciles à éviter par l'emploi de l'aimant.

L'extraction des corps étrangers avec l'aimant se fait aujourd'hui très fréquemment aux États-Unis et en Allemagne depuis que White-Cooper[1], Mac'Keown[2] et Pooley[3] ont fait d'intéressantes recherches à ce sujet. Hirschberg, de Berlin, vient de publier un volume très intéressant sur cette matière, où il a réuni tous les cas connus qui ont été publiés dans les différents pays sur ce même sujet, et nous pensons que ce livre sera consulté avec fruit par tous les ophtalmologistes.

1. White-Cooper, *Lancet*, 1859, p. 388.
2. Mac Keown, *Bristish med. Journal*, 1874.
3. Pooley, *Archiv von Knapp u. Hirschberg*, X. 18807.

En France, l'application de l'aimant dans les opérations des yeux n'est pas encore très répandue, et je crois avoir été un des premiers qui aient employé, et avec un grand succès, l'aimant à l'extraction des paillettes de fer implantées dans les membranes internes des yeux, et notamment dans la rétine. Le cas était on ne peut plus intéressant, le cristallin était resté après la blessure assez longtemps transparent, ce qui m'avait permis d'examiner le fond de l'œil avec l'ophtalmoscope et de définir exactement la position occupée par le corps étranger sur la rétine. C'est alors que, incisant la sclérotique entre les muscles droit supérieur et droit externe, et introduisant une sonde aimantée dans l'œil, j'ai pu retirer le morceau d'acier au dehors; après quoi l'œil a complètement guéri, et aujourd'hui, après que son cristallin cataracté a été extrait, le malade voit parfaitement bien de son œil blessé. Ce fait, du reste, sera publié tout au long vers la fin de ce travail.

I. — Extraction des paillettes de fer de la cornée.

L'aimant peut être employé dans l'extraction des corps étrangers implantés dans la cornée, mais son utilité ne peut être réelle que lorqu'il s'agit des morceaux de fer bien profondément engagés dans l'épaisseur de la cornée et lorsqu'il y a à craindre qu'en grattant la plaie cornéenne et en cherchant à déchatonner le corps étranger, on ne le laisse tomber, dans la chambre antérieure, ce qui pourrait être funeste pour l'œil.

En général, l'extraction des morceaux de fer de la cornée n'est point facile, car ces corps sont généralement très pointus, irréguliers, anguleux et dentelés sur leurs bords, ce qui fait qu'ils sont incrustés très profondément dans les différentes couches de la cornée, et ne se détachent qu'après qu'on les a déchatonnés et dégagés de la plaie.

Dans ces cas, habituellement, la dissection de la plaie cornéenne avec une aiguille à cataracte suffit pour dégager

le corps étranger, et engager au dernier moment la pointe de l'aiguille sous la paillette de fer et on s'en servira comme d'un levier pour faire sortir le corps étranger au dehors.

Quelquefois pourtant, ce dernier temps de l'opération devient très difficile, et je dirai même dangereux, surtout si la pointe du corps étranger métallique touche à la membrane de Descemet, ou si elle fait même une saillie, à travers la plaie de la cornée dans la chambre antérieure. Dans ces conditions, la dissection doit être arrêtée à temps pour que le morceau de fer ne tombe pas dans la chambre antérieure; et c'est ici que l'emploi d'un aimant peut être réellement très utile. Il suffit, en effet, de le rapprocher de la paillette de fer déjà déchatonnée pour qu'il sorte au dehors.

C'est de cette façon que nous avons agi chez un malade qui s'est présenté à nous dans des conditions relativement peu favorables, car il s'agissait d'une blessure datant du douzième jour, et où la cornée avait déjà subi une suppuration assez intense autour du corps étranger, qui était profondément enchatonné dans l'épaisseur de la cornée. Nous nous sommes servi au dernier moment de l'aimant et nous avons eu la satisfaction de retirer la paillette de fer. Cette opération a été suivie d'une amélioration très rapide, et l'œil a été complètement guéri, en ne conservant qu'un leucome.

Les corps étrangers sont projetés souvent avec une telle violence, qu'ils traversent de part en part la cornée et vont se loger soit dans la chambre antérieure soit dans une partie quelconque de l'iris. Leur extraction généralement devient dans ce cas très difficile, souvent excessivement dangereuse; en ayant, au contraire, recours aux instruments aimantés, on arrive facilement à vaincre les obstacles et on sauve les yeux, comme on peut en juger par le fait suivant recueilli à ma clinique par mon sous-chef de clinique, M. Despagnet, où après l'excision de l'iris il a fallu encore rechercher la paillette de fer avec l'aimant :

OBSERVATION

Corps étranger de la chambre antérieure et de l'iris; extraction à l'aide d'un aimant. Guérison.

M. P..., ouvrier mécanicien, âgé de quarante-trois ans, reçoit le 8 mai 1885 un éclat d'acier sur l'œil gauche. Projeté avec une grande violence, il traverse la cornée dans sa partie inférieure, vers le méridien vertical, et vient se placer entre l'iris et la partie inférieure de la cornée. Dès le lendemain, l'inflammation devient très intense, et la cornée prend une teinte opalescente dans tout son segment inférieur. Ce n'est que trente-six heures après que le malade se présenta à la consultation de la rue Dauphine, et malgré le trouble de la cornée, on lui fait subir l'opération de l'extraction du corps étranger.

Le malade ayant été endormi, on lui pratiqua d'abord l'incision large de la cornée avec le couteau de Græfe à l'endroit de la blessure, et on introduisit l'aimant dans la chambre antérieure. Cette première tentative resta sans aucun résultat. A ce moment, on a saisi l'iris à travers la plaie avec une petite pince pupillaire et on l'a excisé. En appliquant l'aimant sur la portion de l'iris excisé, on n'a pas trouvé le corps étranger. C'est alors que, introduisant pour la seconde fois l'aimant dans la plaie, on a pu retirer le morceau d'acier, qui s'était évidemment arrêté entre les lèvres de la plaie cornéenne. Ce morceau d'acier était d'une forme allongée, un peu irrégulière, avec le bout un peu tordu; long de 4 millimètres, il présentait une largeur de 2 à 3 millimètres sur les différentes parties de sa longueur.

Bien que l'on eût extrait le morceau d'acier, l'inflammation de l'œil persista pendant plus de deux semaines avec une extrême violence, à un tel point, qu'on a pu croire un moment à l'évolution d'un phlegmon. Grâce pourtant aux antiphlogistiques, à l'application de sangsues, plusieurs fois répétée, l'instillation d'atropine et d'ésérine, aux frictions avec l'onguent napolitain belladonné, et aux douches d'eau phéniquée pulvérisée, administrées plusieurs fois par jour, tous les accidents inflammatoires ont été enrayés, de sorte que, vers la moitié de juin, la maladie entra dans la voie de la guérison complète. — 10 *juillet*. L'œil est guéri, mais, il reste un large leucome, adhérent, à la moitié inférieure de

la cornée, qui masque en partie la pupille. En dilatant la pupille avec l'atropine, on voit le fond de l'œil normal. La vue de cet œil est sensiblement affaiblie à cause de la déformation irrégulière de la cornée. A l'aide d'un verre convexe numéro 4 Dioptries, le malade peut lire quoique difficilement le caractère numéro 5 de l'échelle.

Il résulte de mes statistiques, que le plus grand nombre des paillettes de fer, des morceaux d'acier qui attteignent la cornée, ne pénètrent pas très profondément; ils se fixent généralement à la surface même de cette membrane, ou bien ils sont arrêtés dans les couches profondes et tout près de la membrane de Descemet. Placés dans ces conditions, les corps étrangers peuvent en général être enlevés avec une aiguille un peu forte et dont la pointe aura été préalablement aimantée. Il y a, en effet, des avantages réels, à se servir d'instruments aimantés pour l'extraction des paillettes de fer de la cornée, car une fois qu'ils se trouvent dégagés et déchatonnés de leur loge, ils se trouvent attirés par l'aiguille aimantée vers leur pointe, et le résultat n'est que plus rapide et plus brillant.

Hirschberg se sert dans ces cas d'une pile électrique particulière, à laquelle se trouve fixé par un fil, l'instrument aimanté, qu'il approche de la plaie faite préalablement dans la cornée, à l'endroit du corps étranger. Il me semble que cette augmentation de la force aimantée pour l'extraction des morceaux d'acier de la cornée est tout à fait superflue, et qu'un simple instrument, aimanté d'avance, est bien suffisant pour le but qu'on se propose d'atteindre.

Je me sers, habituellement, de plusieurs instruments aimantés pour l'extraction des corps étrangers de l'œil. Je les ai fait construire par M. Collin, et on trouve dans une boîte à part réunis tous les instruments que voici (fig. 1) :

1° Une aiguille à corps étrangers, un peu forte au bout;

2° Une petite renette, instrument ressemblant à celui dont se servent les vétérinaires pour évidement du sabot;

3° Une pince droite fine avec de petits mors au bout;

4° Une sonde avec un bout fin, olivaire, pour l'extraction

des corps étrangers de la chambre antérieure et du corps vitré.

5° Une curette en acier aimantée.

Ces quelques instruments doivent être tenus dans une boîte spéciale, soit en bois soit en verre, afin que la force aimantée ne se perde pas. On trouvera cette boîte complète, très habilement confectionnée chez M. Collin, 6, rue de l'École-de-Médecine. Il est bien entendu, que de temps en temps, par exemple, tous les cinq ou six mois, il sera prudent de s'assurer si ces instruments n'ont pas perdu leur pouvoir d'attraction et au besoin on les fera aimanter à nouveau.

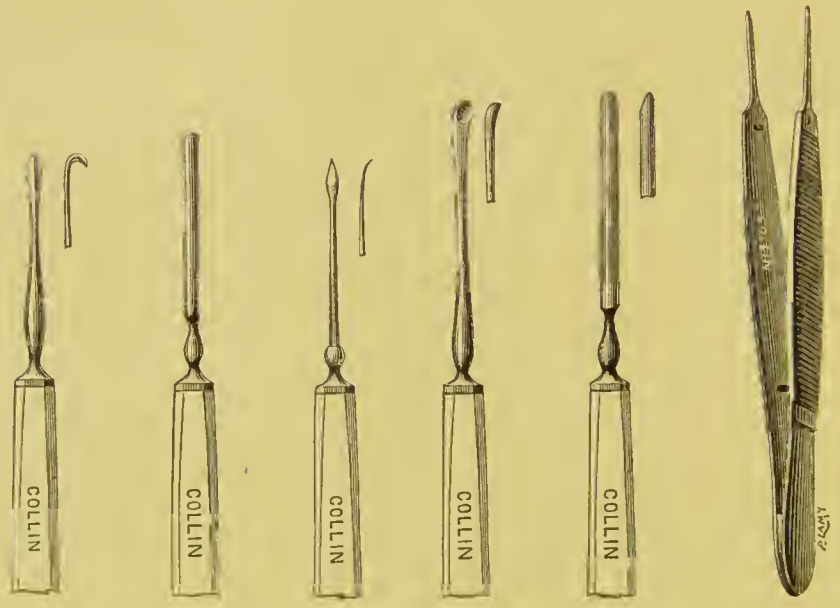

Fig. 1.

M. Hirschberg rapporte six observations de corps étrangers de la cornée où il a dû recourir à l'aimant. Quant à moi, je puis dire que dans le plus grand nombre de ces cas l'extraction a pu être pratiquée sans que j'aie eu besoin de recourir aux instruments d'autre nature qu'une aiguille aimantée. Une seule fois seulement la paillette de fer était tellement profondément incrustée qu'il y avait grand danger qu'elle tombât dans la chambre antérieure, et c'est alors seulement que j'ai eu recours avec un plein succès à un fort aimant.

Voici ce fait :

OBSERVATION

Paillette d'acier fixée très profondément dans la cornée. Extraction avec un aimant. Guérison.

M. K..., ouvrier serrurier, âgé de trente-deux ans, a reçu un morceau d'acier dans l'œil, d'un de ses camarades qui travaillait à une rampe en fer. Dès le lendemain il vint me voir ; il ne souffrait pas beaucoup, l'œil était un peu injecté, et il y avait de la photophobie. Un morceau de fer se voyait dans l'épaisseur de la cornée. J'y ai fait une incision et j'ai cherché à le déchatonner, mais sans résultat. De plus, je voyais l'humeur aqueuse se vider par l'incision, ce qui était pour moi une preuve que le corps étranger faisait saillie dans la chambre antérieure. Voyant le danger qui pouvait résulter de la chute de ce corps étranger dans la chambre antérieure, j'ai agrandi la plaie avec le bistouri fin, et j'ai essayé de saisir la paillette avec une pince, mais cette tentative ayant encore échoué, j'ai approché alors une grosse sonde aimantée de la plaie et j'ai eu la satisfaction de retirer le morceau de fer au dehors. Les suites de l'opération ont été des plus simples; quelque gouttes d'atropine, des compresses froides et la pommade vaseline ont suffi pour amener la guérison de l'œil.

En général, il est bon de se servir des instruments aimantés même les plus simples, tels que : aiguille ou renette, pour détacher les paillettes de fer qui se trouvent soit à la surface soit dans l'épaisseur de la cornée, car pendant la dissection de la plaie cornéenne qui contient le corps étranger, ce dernier se trouve entraîné par l'aiguille aimantée et se détache de la plaie plus facilement que par un instrument ordinaire.

II. — Extraction des paillettes de fer de l'iris.

Les paillettes de fer fixées dans l'iris peuvent être quelquefois retirées complètement de cette membrane à l'aide d'un aimant, surtout si elles ne sont pas enfoncées trop profondément. Souvent, dans ces cas, on peut voir l'iris avec le corps étranger se porter très visiblement en avant et se rap-

procher de la cornée, si on approche de l'œil un fort aimant.

Le fait suivant est un des exemples les plus frappants et des plus concluants sur l'efficacité des aimants dans l'extraction des morceaux d'acier de l'œil. L'observation que je rapporte ici a été recueillie et rédigée par M. Despagnet.

OBSERVATION

Corps étranger implanté dans l'iris. Extraction avec l'aimant.

M. Jean R..., vingt-trois ans, mécanicien demeurant à Paris, était occupé à perforer le cercle d'une roue de fer pour la boulonner lorsque l'instrument perforant en acier (fraisse) se brise et un éclat vient frapper l'œil droit. L'accident arrive le 5 mai à deux heures de l'après-midi. A trois heures le malade se présente à la consultation. Sur le bord pupillaire externe droit et au niveau du diamètre horizontal on aperçoit un petit corps brillant, implanté dans l'iris. A peu près vers le centre cornéen on reconnaît le point où il est entré. En effet, on y constate une tache blanche presque linéaire ayant une longueur de 2 millimètres environ. La plaie est déjà en coaptation parfaite et à la lampe on n'aperçoit aucun suintement de l'humeur aqueuse. La chambre antérieure est d'ailleurs reconstituée et a à peu près les mêmes dimensions que dans l'autre œil. La pupille est normale comme grandeur, et ses mouvements, quoique un peu plus lents que du côté opposé, sont parfaitement visibles quand on met le malade en face de la fenêtre. Le cristallin est transparent dans toutes les parties visibles de la capsule ne présente aucune solution de continuité. Le corps étranger est donc arrêté à l'iris. D'ailleurs nous en avons une preuve nouvelle dans les mouvements pupillaires qui se font, avons-nous dit, très régulièrement, ce qui n'existerait pas si le morceau d'acier avait pénétré dans le cristallin, car il maintiendrait l'iris fixe contre la plaie capsulaire.

Pour l'extraire, on fait avec le couteau de Graefe, à la partie supérieure et externe, une plaie d'un centimètre et demi environ. Aussitôt, avec la sortie de l'humeur aqueuse, l'iris se projette dans la plaie. On introduit alors l'aimant entre les deux lèvres de la cornée. En l'approchant on voit l'iris se porter fortement en dehors. C'est le corps étranger qui, coiffé par l'iris, et attiré par l'aimant, produit ce mouvement de propulsion. A l'aide de l'aimant on refoule légèrement

OPHTHALMOLOGICAL SOCIETY LIBRARY

l'iris de dedans en dehors et on décoiffe le corps étranger qui vient se porter contre l'aimant et se trouve retiré au dehors. On refoule ensuite l'iris dans la chambre antérieure à l'aide d'un stylet et on instille l'éserine; la réduction est complète. Ajoutons que pour faciliter l'opération on avait préalablement instillé dans l'œil la cocaïne.

Quant au corps étranger, c'était un morceau d'acier, débris de l'instrument perforant, sa forme est triangulaire, et sa hauteur de un millimètre. Les bords taillés à pic sont irréguliers.

Il arrive quelquefois que le morceau d'acier se trouve implanté dans l'iris d'une telle façon, qu'il ne peut pas être extrait sans que la portion de l'iris, dans laquelle le corps étranger se trouve implanté, soit aussi enlevée. Mais pour pratiquer cette opération, on est obligé de saisir l'iris avec la pince et de l'exciser sans qu'on ait immédiatement la certitude que le morceau d'acier ait été extrait avec la portion de l'iris. Dans ces cas le recours à l'aimant peut avoir aussi son utilité. Et en effet, en l'approchant de la portion de l'iris excisé, on verra ce dernier s'attacher à l'aimant, si le morceau d'acier se trouve compris dans le débris de l'iris excisé.

Les choses se sont passées de cette façon dans le cas suivant :

OBSERVATION

Paillette de fer fixée dans la cornée et l'iris. Extraction avec excision de l'iris. Guérison.

Monsieur S..., âgé de trente-deux ans, ouvrier mécanicien, demeurant à Paris, se présenta à la consultation de la rue Dauphine, le 3 juillet 1885, se plaignant d'un trouble de la vue et de douleurs périorbitaires, qu'il ressentait depuis une dizaine de jours. Il lui semble qu'il a reçu un corps étranger dans l'œil, en burinant une planche de fer, mais il ne peut l'affirmer, car il n'a pas souffert sur le moment. Pendant les premiers huit jours le malade alla se soigner dans une clinique où on ne put apercevoir le corps étranger. A notre premier examen, nous avons pu constater la présence d'une paillette très fine placée au bord inférieur de la cornée, à 2 millimètres de son bord opaque, et qui par un bout pénétrait dans

l'iris, et par l'autre restait fixée dans la cornée. L'œil était à peine injecté ; et le malade ne se plaignait que d'une légère pesanteur et d'une cuisson.

Dès le lendemain, j'ai pratiqué l'extraction du corps étranger. Après avoir incisé la cornée avec le couteau de Graefe à la limite de la partie transparente et tout près du corps étranger, j'ai introduit l'aimant, à plusieurs reprises, dans la chambre antérieure, mais sans aucun résultat. C'est alors que j'ai saisi la portion de l'iris où se trouvait le corps étranger, je l'ai retirée au dehors et je l'ai excisée. La pupille après l'excision s'est remplie immédiatement de sang et on ne pouvait pas savoir si la paillette de fer était extraite avec l'iris ou si elle était restée dans la chambre antérieure ou la cornée. A ce moment l'aimant nous a rendu un service réel; et en effet, je l'ai rapproché de la portion de l'iris excisé que je tenais au bout de la pince, et j'ai eu la satisfaction de voir le lambeau de l'iris s'attacher à l'aimant ; la petite paillette d'acier était ensuite facilement mise à nu.

Les suites de l'opération étaient très simples, l'œil a guéri au bout de cinq jours, et le malade a pu reprendre ses occupations.

Ces faits, et plusieurs autres que j'ai observés dans ma clientèle, montrent d'une manière non douteuse que l'emploi des sondes aimantées est on ne peut plus précieux dans l'extraction des paillettes de fer implantées dans l'iris.

III. — Extraction des paillettes de fer de la conjonctive.

Les corps métalliques implantés dans la conjonctive exigent rarement l'emploi d'instruments aimantés : une simple incision de la muqueuse et une introduction d'une pince dans la plaie suffisent pour les retirer de la plaie. Néanmoins, en procédant de cette manière, on s'expose à voir la plaie conjonctivale se remplir de sang et masquer le corps étranger. Il est donc préférable, selon moi, de saisir dans ces cas, avant toute incision, le corps métallique à travers la conjonctive avec la pince aimantée, et d'exciser ensuite le tout avec une paire de ciseaux, quitte à suturer ensuite la plaie conjonctivale si ses bords étaient par trop écartés.

C'est de cette façon que j'ai procédé dans le cas suivant :

OBSERVATION

Éclat de fonte implanté dans la conjonctive. — Extraction.

M. Fossard, vingt-cinq ans, mécanicien, rue Marcadet, 37, à Paris, en burinant de la fonte en reçoit un éclat dans l'œil gauche. Le corps étranger vient s'implanter assez profondément dans la conjonctive. Il fait une légère saillie à la surface de la muqueuse mais pas suffisante pour qu'on puisse le saisir avec une pince. On essaye de l'extraire avec l'aimant, espérant peut-être que ce n'est point de la fonte mais un débris de l'instrument servant à buriner, mais l'aimant reste sans action. On dut donc saisir le corps étranger à l'aide d'une pince aimantée et exciser la conjonctive qui contenait le morceau de fer à l'aide d'une paire de ciseaux. On introduisit ensuite une seconde fois l'aimant dans la plaie, mais sans rien retirer. Le stylet ne révélait plus la présence d'aucun corps dur. Le corps étranger avait été retiré en entier, ce que nous avons pu constater en approchant le stylet aimanté du lambeau conjonctival excisé : la paillette a été entraînée immédiatement par l'aimant.

IV. — Extraction des corps étrangers de la sclérotique.

Il est rare de rencontrer des paillettes de fer implantées dans la sclérotique; car dans la grande majorité des cas la force de projection de ces corps est tellement grande qu'ils traversent la coque scléroticale de part en part, et se perdent soit dans le corps vitré soit dans une autre membrane quelconque interne de l'œil. Néanmoins, il peut arriver qu'un petit éclat métallique un peu angulaire se trouve arrêté dans sa marche par le tissu dense et élastique de la sclérotique et qu'il s'y trouve pour ainsi dire emprisonné, serré et retenu définitivement. Si la blessure scléroticale occupe la région du cercle ciliaire, le corps étranger se trouvant ainsi implanté profondément dans son tissu, atteindra forcément le cercle ciliaire, et provoquera des accidents des plus graves si on n'intervient pas à temps.

C'est dans ces cas surtout que l'application de l'aimant

rendra un très grand service, et ne pourra être remplacé par aucun autre instrument, car vu l'importance de la région blessée, il serait dangereux d'agrandir beaucoup la plaie et surtout de l'irriter par l'introduction répétée et prolongée des pinces, quand une simple application d'un fort aimant suffit pour retirer le corps étranger de la plaie et sauver ainsi l'œil compromis.

En parcourant tous les travaux des auteurs sur cette matière, je n'ai trouvé aucune observation relative aux corps étrangers de la sclérotique.

Le fait que je rapporte ci-après, me paraît présenter un double intérêt ; d'abord par sa rareté exceptionnelle, et ensuite il montre d'une manière des plus frappantes, combien dans ces cas une application méthodique d'instruments aimantés peut être efficace, et brillante dans les résultats obtenus.

Le malade que nous avons soigné pour cet accident présentait, comme on le verra, dans la région ciliaire une plaie peu étendue, et le corps étranger se distinguait à peine au milieu de cette dernière, très fortement irritée, douloureuse et fortement injectée tout au pourtour. J'ai dû d'abord inciser la conjonctive et l'écarter du bord de la plaie scléroticale, pour pouvoir ensuite appliquer l'aimant. L'opération, du reste, a parfaitement réussi, le corps étranger s'est laissé facilement détacher de la plaie scléroticale et retirer au dehors, ce qui a été suivi d'une prompte et radicale guérison de l'œil. Ce qui est digne de remarque, c'est que la paillette métallique ne produisait aucune saillie à la surface de la plaie, car à plusieurs reprises j'ai passé mon doigt d'abord et ensuite une sonde mousse sans avoir pu ressentir soit une rugosité soit une autre sensation que donne le corps étranger métallique au contact d'un autre métal.

Voici les détails de cette intéressante observation qui ont été recueillis par mon sous-chef de clinique, M. Despagnet.

OBSERVATION

Corps étranger de la sclérotique de l'œil gauche. Extraction avec l'aimant. Guérison.

M. L... Eugène, trente et un ans, bijoutier, rue Oberkamph, 62, à Paris, en frappant avec un marteau, voit son outil se briser et il en reçoit un morceau dans l'œil gauche, le 5 août 1885. Le corps étranger vint s'implanter dans l'angle interne, sur la sclérotique, à la hauteur du méridien horizontal de l'œil et à 3 millimètres de la cornée. Il s'en est suivi une hémorragie assez intense et une ecchymose sous-conjonctivale. Le lendemain le malade se présente rue Dauphine. Tout son œil a une teinte rouge noir foncé, produite par l'épanchement sanguin sous-conjonctival. Sur le diamètre horizontal et à 3 millimètres en dedans de la cornée, on voit une petite plaie triangulaire béante. Si l'on introduit un stylet on ne sent pas de plan résistant, fourni par le corps étranger qui ne forme aucune saillie en dehors de la sclérotique. On prescrit l'atropine en instillation et la pommade de vaseline. Le lendemain on se dispose à l'extraction du corps étranger. Préalablement, avec le bistouri, l'on agrandit l'ouverture de la plaie conjonctivale, et on écarte de chaque côté les bords, de façon à donner un passage plus facile au morceau d'acier. Cela fait, on introduit la pointe de l'aimant dans la plaie scléroticale, et en le retirant on trouve à son extrémité le corps étranger de forme triangulaire et ayant un millimètre et demi de long.

Les suites ont été des plus simples. On continua l'usage de l'atropine et de la vaseline. Trois jours après la plaie était cicatrisée par première intention, et l'ecchymose, pour disparaître totalement, a mis environ quinze jours.

L'œil a guéri complètement, en recouvrant la netteté parfaite de l'acuité visuelle.

Ce fait me paraît être des plus concluants et des plus démonstratifs de l'utilité d'instruments aimantés dans la chirurgie oculaire ; car sans l'aimant, nous aurions eu beaucoup de peine à retrouver le corps étranger. Je me rappelle même un cas analogue, dans lequel, il y a plus de dix ans, j'ai fait la dissection de la plaie scléroticale, et j'ai cherché avec des pinces à retirer le corps étranger, mais mes tentatives

sont restés vaines; le corps étranger est resté dans le fond de la plaie. L'œil resta enflammé pendant plusieurs mois; j'ai perdu ensuite de vue le malade.

V. — Extraction des paillettes de fer du cristallin.

Les accidents de cette nature sont relativement assez fréquents: un éclat de fer traverse la cornée, quelquefois la cornée et l'iris, et se fixe dans le cristallin. Il en résulte une cataracte traumatique avec le corps étranger fixé au milieu des couches corticales. Les conséquences de pareilles blessures ne sont pas toujours les mêmes, car elles dépendent du volume du corps étranger et de l'étendue de la plaie capsulaire qu'aura produit le corps étranger en pénétrant dans le cristallin.

Il arrive, en effet, quelquefois, que la paillette métallique est tellement petite, et qu'elle a été lancée avec une telle force de projection, que c'est à peine si l'on pourra distinguer le point d'entrée aussi bien du côté de la cornée que dans la capsule. Le traumatisme produit dans ces conditions n'aura pas toujours les mêmes suites : il peut arriver que la plaie capsulaire se referme très rapidement et que l'humeur aqueuse ne pénètre pas dans les couches corticales; d'où il s'ensuivra, que la masse cristallinienne conservera la transparence, malgré la présence du corps étranger qu'on pourra distinguer à travers le cristallin transparent.

On comprendra parfaitement que, dans ces conditions, la présence du corps étranger au milieu des fibres cristalliniennes n'est nullement dangereuse, et il n'y a aucune nécessité de chercher à l'extraire, tant que le cristallin conserve sa transparence.

Le fait suivant en est la meilleure preuve :

OBSERVATION

Corps étranger fixé dans le cristallin avec conservation de la transparence de ce dernier.

M. Adolphe C..., âgé de dix-neuf ans, demeurant à Poissy, reçoit un morceau de fer dans l'œil gauche, détaché d'un clou,

qu'il voulait enfoncer dans le mur, c'est à peine s'il a ressenti un léger picotement. L'œil resta rouge quelques jours, et au moment où le malade vint me voir, le 16 novembre 1875, j'ai constaté une petite plaie, longue de trois à quatre millimètres à la partie interne de la cornée presque cicatrisée, et un léger trouble de la capsule cristallinienne. Après avoir dilaté la pupille, j'ai pu distinguer très facilement un corps luisant situé à la partie inféro-interne du cristallin. Cette opacité ne s'est point étendue, le corps étranger resta confiné dans le même point du cristallin, et la vue revint au même point qu'avant l'accident, comme j'ai pu m'en assurer, en voyant le malade le 13 décembre suivant et le 27 janvier 1884. Mais il y a un fait qui m'a frappé chez ce malade, c'est que la teinte luisante du corps étranger a disparu, et à mon dernier examen je ne voyais plus qu'une tache blanche bien circonscrite qui masquait le corps étranger. Le reste du cristallin conservait sa transparence. L'œil, au dire du malade, est devenu depuis l'accident plus myope que précédemment, mais il pouvait lire les caractères les plus fins.

Des faits de ce genre ne sont pas fréquents, et pour ma part, je dois dire que je ne les ai observés que deux fois. Habituellement, au contraire, il arrive que la plaie de la capsule, produite par la pénétration du corps métallique dans le cristallin est suivie d'une opacification générale de cette dernière.

Lorsque ce corps étranger se laisse apercevoir à travers les couches corticales et qu'il se trouve placé non loin de la surface antérieurie, rien n'est plus facile alors que de l'extraire par le procédé d'extraction linéaire. On fait, en effet, une incision linéaire dans la cornée, et avec la curette en acier aimantée, on entre derrière le corps étranger à travers les couches corticales et on l'attire au dehors.

Dans le dernier congrès d'ophtalmologistes de New-York, le docteur James Minov[1] a rapporté un cas d'extraction du corps étranger du cristallin à l'aide d'un crochet à strabisme aimanté, qu'il avait introduit dans l'œil.

Si, après quelques tentatives, on n'arrive pas à attirer le

1. James Minov, *American Ophtalmological society*, July 1885 (*The Medical Record*).

corps étranger au dehors, ni avec la curette aimantée ni avec la pince, on devra alors introduire dans le cristallin la forte sonde aimantée, et au besoin, une sonde communiquant avec la pile électrique et on parviendra alors à attirer le morceau de fer. Quant aux autres parties du cristallin, on les retirera avec la curette, en introduisant successivement dans la pupille et à plusieurs reprises une simple curette de Daviel.

Deux fois j'ai eu l'occasion d'extraire la cataracte avec le corps étranger, en me servant d'instruments non aimantés; les détails d'observation me manquent. Dans les trois autres cas j'ai pu extraire le corps étranger en me servant deux fois de la curette aimantée, et une fois de la pince aimantée. Dans tous ces cas j'ai dû suivre les mêmes préceptes : aussitôt l'incision de la cornée et de la capsule faite, j'introduis soit la pince soit la curette à travers les couches corticales, directement jusqu'au corps étranger, et je le retire au dehors sans me préoccuper de la cataracte. Ce n'est qu'après que le corps étranger se trouve enlevé que je procède à l'extraction de la cataracte, d'après les règles de l'extraction de la cataracte molle ou demi-molle par le procédé linéaire.

La conduite du chirurgien sera toute différente s'il s'agit d'une cataracte produite par le corps étranger métallique, si ce dernier ayant pénétré dans le cristallin a provoqué son opacification et si l'on ne peut pas distinguer la position qu'il occupe.

Trois conditions peuvent se présenter dans ces sortes de blessures : ou bien le corps étranger se trouvera enfoncé dans les couches corticales profondes, ou bien il a traversé de part en part le cristallin, et ira tomber, soit dans le corps vitré, soit qu'il se fixe dans la rétine ou la choroïde. On s'assurera de la présence du corps étranger dans les membranes profondes de l'œil, par la diminution de la densité du globe oculaire, par une très grande injection scléroticale, ainsi que la sensibilité de l'œil; par une perte d'une partie quelconque du champ visuel, et enfin par la présence d'une tache noire sur une partie quelconque du fond de l'œil, lorsque le cris-

tallin aura conservé sa transparence et qu'on aura pu examiner l'intérieur de l'œil.

C'est ainsi que les choses se sont passées dans un cas, déjà ancien, que j'ai opéré et qui ne manquera de présenter quelque intérêt non pas au point de vue de l'extraction avec l'aimant, car il s'agissait d'une capsule en cuivre, mais relativement à la localisation des corps étrangers qui traversent le cristallin et de diagnostic différentiel.

Voici ce fait :

OBSERVATION

Blessure de l'œil avec un éclat de capsule. Iritis et iridocyclite persistante. Présence d'une exsudation dans la macula indiquant le siège du corps étranger. Énucléation de l'œil.

M. le capitaine de vaisseau M..., âgé de quarante-trois ans, vint me consulter en 1868 pour une iritis très intense de l'œil gauche, dont il souffrait depuis plus de huit mois. Il raconte qu'ayant été invité, pendant son séjour dans une ville de l'Amérique du Sud, à la chasse chez un de ses amis, il s'y rendit avec son fusil à piston. Subitement en tirant un coup, il sentit une douleur vive dans l'œil gauche, et s'était aperçu qu'il voyait mal de cet œil. Il consulta un médecin du pays, qui le rassura, disant qu'il n'y avait rien dans l'œil, et qu'avec quelques fomentations froides tout se serait calmé. Malheureusement, l'œil devint de plus en plus injecté, la vue se troubla et le malade commença à souffrir de la photophobie, de larmoiement et des douleurs péri-orbitaires. Il revint en Europe, souffrant beaucoup à bord de son navire. A Liverpool, il consulta un oculiste, qui lui déclara qu'il s'agissait d'une iritis constitutionnelle et lui prescrivit l'atropine et les pilules de mercure. Ne voyant pas d'amélioration, il revint à Paris me consulter.

Après avoir examiné attentivement l'œil malade, j'ai découvert, non sans peine une tache blanche linéaire de deux millimètres de longueur, au bord interne de la cornée qui correspondait, évidemment au point d'entrée de la capsule. L'iris était enflammé et conservait une dilatation moyenne. Sur la partie interne de la capsule on apercevait une tache opaque qui s'étendait sous forme d'une ligne dans toute l'épaisseur du cristallin. A l'examen ophtalmoscopique, j'ai pu reconnaître très facilement une exsudation blanche,

grande comme la moitié de la papille dans la région de la macula; la papille était injectée, trouble, nuageuse.

La perception lumineuse était conservée, le malade ne voyait pas en face, mais sur le côté son champ visuel était encore conservé, et il pouvait distinguer les mouvements de la main. La consistance de l'œil était un peu augmentée, l'injection périkératique assez intense. Le malade souffrait beaucoup jour et nuit des douleurs péri-orbitaires, et ne mangeait presque rien depuis plus de deux mois.

Evidemment, il s'agissait pour moi d'un corps étranger fixé dans la macula. Le professeur Richet, que j'avais appelé en consultation, confirma mon diagnostic. J'ai proposé l'énucléation du globe oculaire. Le malade consentit immédiatement à cette opération, ce qui fut fait sans aucune complication. La cicatrisation de la plaie s'est faite au bout de douze jours. La santé du malade s'est rétablie promptement et il jouit aujourd'hui d'une excellente santé. En disséquant l'œil énucléé, nous avons trouvé le morceau de capsule, fixé dans la région de la macula; toutes les parties voisines de la choroïde et de la rétine étaient couvertes d'un exsudat épais, contenant une grande quantité de globules de pus.

VI. — Extraction des paillettes de fer du corps vitré.

L'humeur vitrée est assez fréquemment le siège de corps étrangers; ce sont des paillettes métalliques de très petite dimension, des éclats de capsule et le plus souvent des paillettes de fer.

Leur principale porte d'entrée est la cornée : de là ils traversent le cristallin, soit en passant par la pupille, soit à travers l'iris lui-même. Dans des cas rares, lorsqu'ils pénètrent près de la grande circonférence de l'iris et de la cornée, ils peuvent franchir une autre voie en dehors du cristallin, juste au voisinage du canal de Petit. Mais il arrive bien souvent que le chemin que parcourent ces corps étrangers est beaucoup plus court, ils frappent la sclérotique, la déchirent, traversent la choroïde et la rétine, et se fixent dans une de ces deux membranes, ou bien restent suspendus au milieu du corps vitré.

Il arrive habituellement que des paillettes d'une très

petite dimension, celles qui ont épuisé toute leur vitesse acquise, s'arrêtent dans l'humeur vitrée, et descendent peu à peu dans les parties déclives.

Des éclats métalliques d'une grande dimension, ceux surtout qui, lancés avec une très grande violence, n'ont pas épuisé leur force de propulsion, en traversant la sclérotique, pénètrent dans la masse du corps hyaloïdien, et vont dans la sclérotique du côté opposé pour y rester fixés. Il est rare qu'ils traversent de part en part la sclérotique en avant et en arrière du globe pour se fixer dans la cavité orbitaire. Les auteurs ont signalé des faits de ce genre, mais je dois déclarer que je ne les ai jamais vus.

Lorsqu'ils rebondissent sur la coque oculaire, et retombent dans le corps vitré, ils peuvent se fixer là dans un point déclive du globe, s'y envelopper dans une masse sanguine qui aura été épanchée par la choroïde blessée, et constituer là un exsudat fixe qui ne compromettra en rien l'existence de l'œil.

Dans d'autres cas moins fréquents, il est vrai, ces corps deviennent mobiles, ils scintillent et flottent au milieu du corps hyaloïdien sous forme d'un flocon, que l'on aperçoit facilement à l'aide de l'ophtalmoscope. Habituellement ils se présentent comme des corps luisants d'un volume beaucoup plus grand qu'ils ne sont en réalité ce qui est dû à la réfringence du corps vitré lui-même et du cristallin à travers lequel on les examine.

Rarement ce corps étranger est isolé; il se trouve accompagné du flocon sanguin et fibrineux, qu'on peut quelquefois suivre depuis la plaie d'entrée jusqu'au corps étranger lui-même sous forme d'une traînée noire ou blanchâtre qui indique le trajet parcouru.

On reconnaît facilement sa présence dans le corps vitré, lorsqu'il est seul et isolé, car il a l'apparence d'un corps luisant d'abord, et ensuite, au bout de quelques temps après l'accident, d'un flocon circonscrit, à contours bien tranchés et de dimensions bien peu prononcées. L'aspect luisant de ce corps visible à l'image renversé, ses contours

franchement accusés, et la rapidité relativement très grande de déplacement dans l'humeur vitré, tous ces signes suffisent amplement pour établir un diagnostic exact de la présence de ce corps. Il faut y joindre la présence dans un point quelconque de la surface choroïdienne d'une tache plus ou moins large d'atrophie ou déchirure choroïdienne avec plaques exsudatives et pigmentaires, qui correspondent généralement au point d'entrée du corps étranger.

Des paillettes de fer isolées, qui flottent dans l'intérieur de l'œil, peuvent conserver leur position pendant de longues années, sans amener d'accidents inflammatoires dans le globe oculaire. Cela se comprend très facilement par la structure elle-même du corps vitré, qui n'a ni vaisseaux ni nerfs, et qui ne peut par conséquent pas s'enflammer tant que cette inflammation ne vient pas par propagation et par voisinage de la choroïde.

Il n'est pas rare, en effet, de rencontrer des cas, dans lesquels le corps étranger métallique se conserve au milieu du corps vitré pendant des années sans compromettre ni la vision ni la nutrition de l'organe visuel. Pour ma part, j'ai le souvenir de deux cas de ce genre; une fois il s'agissait d'un malade de la clinique de Desmarre père, qui conserva un flocon luisant dans le corps vitré pendant plusieurs mois sans qu'il en ait approuvé le moindre inconvénient. Dans un autre cas, le malade était un ancien officier retraité et qui venait me consulter cinq ou six ans après la blessure pour un éclat d'acier qui se voyait très distinctement flottant dans l'humeur vitré. L'œil n'avait point souffert depuis l'accident.

Mon éminent confrère et ami, le Dr Théophile Anger, m'a rapporté dernièrement l'histoire d'un cas des plus intéressant, qu'il avait observé sur un des vieillards de Bicêtre. Cet homme, qui était soigné pour un ramollissement cérébral, portait dans l'intérieur de son corps vitré un flocon métallique, bien visible à l'ophtalmoscope, depuis plus de vingt ans. Il n'en a jamais souffert. Il succomba après une attaque cérébrale et à l'autopsie faite avec soin, M. Anger a retrouvé le corps étranger métallique dans le corps vitré.

Ce dernier fait prouve d'une manière très concluante, que la présence d'un corps métallique quelconque dans l'humeur vitrée n'est pas une indication absolue pour une intervention chirurgicale, et que du moment qu'il se trouve suspendu dans le liquide, il peut y rester indéfiniment sans provoquer une inflammation et sans compromettre en aucune façon l'œil blessé et encore moins son congénère.

Mais il n'en est pas de même lorsque des flocons plus ou moins nombreux accompagnent ce corps étranger, surtout si le cristallin lui-même a été blessé et s'est opacifié.

On trouvera dans ces cas des renseignements sur la présence du corps étranger dans la sensibilité de l'œil au toucher, dans la présence d'une plaie pénétrante dans la cornée ou dans la sclérotique, et dans les accidents inflammatoires du côté de l'iris et de la choroïde.

La présence d'un corps étranger dans l'intérieur de l'œil est très souvent récélé par un développement d'une iridocyclite avec hypopyon et par un épanchement plastique fibrineux dans le corps vitré, que l'on reconnaît à l'œil nu et à l'éclairage latéral par un reflet jaunâtre derrière le cristallin. Si on joint à tous ces symptômes une diminution notable de la tension de l'œil, pouvant aller jusqu'à l'atrophie du globe oculaire, on aura alors un tableau très complet de la maladie.

Il est certain, qu'un certain nombre de ces corps étrangers peuvent s'enkyster et rester dans l'œil sans provoquer des accidents; mais ces cas ne doivent être considérés que comme des faits exceptionnels.

En règle générale, on doit considérer la présence d'un corps étranger métallique accompagné des flocons dans le corps vitré comme un danger, plus ou moins rapproché, pour l'œil blessé aussi bien que pour son congénère et il faut chercher à l'extraire. S'ii s'agit d'un morceau de cuivre, l'intervention devient difficile car il ne nous reste pas d'autre alternative que d'ouvrir la sclérotique et d'aller le chercher à l'aide d'une pince, tout à fait au hasard.

Il n'en est pas de même si le corps étranger est un morceau d'acier, car dans ces cas, l'introduction d'un fort aimant

dans la cavité bulbaire suffit très souvent pour l'attirer vers la plaie et l'extraire au dehors.

L'extraction des paillettes ne fer du corps vitré à l'aide d'un aimant, peut se faire par deux voies différentes, soit à travers une incision cornéenne après une extraction du cristallin soit à travers une incision scléroticale.

Il est très rare de trouver une occasion dans laquelle le cristallin se trouve ou résorbé ou opacifié et ramolli, et où nous puissions faire d'un seul coup les deux opérations : d'abord à l'extraction du cristallin, et puis, séance tenante, l'extraction à travers la pupille du corps étranger. Plus souvent, au contraire, nous nous trouvons en présence d'un cas, dans lequel une paillette de fer aura pénétré à travers la sclérotique en laissant intact le cristallin.

C'est pourquoi nous sommes beaucoup plus souvent obligé de tailler une plaie plus ou moins large dans la sclérotique et de pénétrer à travers cette plaie avec un aimant puissant dans l'intérieur du corps vitré et le promener dans tous les sens pour l'atteindre. Habituellement si l'aimant est assez puissant, et si le corps étranger est libre de toute attache, il se laisse entraîner par l'aimant, même s'il est enveloppé dans des exsudations.

On doit procéder à l'extraction du corps étranger immédiatement après l'accident, car dans ces cas il est encore libre de toute adhérence, l'inflammation n'existe point, et les suites, par conséquent, de l'opération elle-même sont plus brillantes.

Mais il arrive assez souvent que le malade ne se décide pas immédiatement à l'opération, surtout si on le prévient que sa suite n'est pas toujours exempte de danger, et il préfère attendre. Dans d'autres cas, ne souffrant que peu après la blessure, il ne vient pas consulter, qu'après un certain laps de temps et au moment où l'inflammation se sera déclarée. Que ce soit pour telle raison ou pour telle autre, toujours est-il que nous avons souvent affaire à des blessures d'une date ancienne, datant de quelques semaines et même de quelques mois, et alors le rôle du chirurgien devient bien plus diffi-

cile et le résultat de l'opération tout à fait problématique.

Faut-il chercher à retirer le corps étranger de l'œil, lorsque ce dernier se trouve enflammé, et quel est le degré d'inflammation compatible avec l'opération?

Les opinions à ce sujet sont très variées si on juge d'après les différents auteurs.

Hirschberg[1], dans son travail, divise les indications de l'opération en trois catégories : a) *primitive* lorsqu'on la fait immédiatement après l'accident, dans les premières 12-24 heures; b) *secondaire* lorsqu'on la pratique dans la période d'irritation et d'inflammation qui se développe dans l'œil après la pénétration du corps étranger, inflammation allant jusqu'à l'infiltration diffuse du pus dans le corps vitré, et c) *tertiaire*, lorsque les premiers accidents inflammatoires se seront calmés ou dissipés complètement, et au bout d'un temps plus ou moins long, après des mois ou des années même, le corps étranger en se déplaçant aura amené des accidents inflammatoires tardifs. Selon lui, l'opération d'extraction à l'aide d'un aimant devra être pratiquée dans toutes ces conditions, quitte plus tard à enlever l'œil, si ce dernier, après l'extraction du corps étranger s'est atrophié ou si la vue ne s'est pas rétablie.

Il rapporte seize observations d'extraction de paillettes de fer avec l'aimant dans la période tardive secondaire ou tertiaire, et sur seize cas, quinze fois on a dû enlever l'œil ou ne conserver à la suite de l'opération qu'un simple moignon.

Ces observations sont les unes personnelles, et les autres empruntées à différents auteurs et si on les analyse attentivement, on se convaincra facilement qu'elles ont été pratiquées aussi régulièrement que possible. Dufour, Knapp ont fait les tentatives d'extraction des paillettes de fer dans la période d'iridocyclite avant l'énucléation.

On doit donc se demander si après des résultats nuls, car le plus souvent on a dû recourir ensuite à une énucléation, si réellement, dis-je, il y a quelque avantage à aller

1. Hirschberg, *loc. cit.*, p. 31.

fouiller dans un œil qu'on peut d'avance considérer comme perdu, avec des instruments aimantés ou non, et s'il n'est pas préférable de pratiquer dès le début une énucléation du globe oculaire. Je pense que l'extraction d'une paillette de fer avec un aimant faite dans un œil atteint d'une iridocyclite avec suppuration du corps vitré, est une simple opération de curiosité, visant l'effet de nouveauté et qui expose le malade à des souffrances inutiles et prolongées et aux deux opérations, plus graves l'une que l'autre, quand une simple énucléation faite à temps, aurait pu débarrasser le malade, et du premier coup, des conséquences fâcheuses de la blessure.

Selon moi, voici la conduite que l'on devra tenir dans un cas de blessure de l'œil avec un morceau d'acier dans le corps vitré :

1° Lorsque le corps étranger occupe le corps vitré, et que l'accident est tout récent, il ne faut pas hésiter à inciser la sclérotique et aller le chercher à l'aide d'un aimant.

2° Si le corps étranger se trouve dans le corps vitré depuis un certain temps, quelques jours, quelques semaines et même plus, et qu'il provoque des accidents inflammatoires du côté de l'iris et de la choroïde, mais si le corps vitré ni l'humeur aqueuse ne contiennent pas encore du pus, l'extraction de la paillette de fer avec l'aimant, devra être tentée, car dans ces conditions l'opération a quelques chances de succès.

C'est ainsi que Mc. Keown, Jeaffreson et Hirschberg ont obtenu des succès tout à fait satisfaisants au point de vue du rétablissement de la vision toutes les fois que les accidents étaient récents et sans suppuration. M. Fröhlich[1] a publié un cas très intéressant, dans lequel la vision a été presque totalement rétablie après l'extraction de la paillette avec l'aimant.

Dufour[2] a fait plusieurs tentatives d'extraction de mor-

1. Fröhlich, *Extraction eines Eisensplitters aus den Glaskörper mit dem Electromagneten; fastvolle Söhsch. Klin. Monatsbl. f. Augenh.*, XXXIII, p. 350.

2. Dufour, *Revue médicale de la Suisse romande*, juillet, septembre 1885.

ceaux de fer à l'aide de l'aimant, et dans un cas il a parfaitement réussi. Knapp[3] a communiqué dans le dernier Congrès d'ophtalmologistes américains les résultats de sa propre pratique. Dans trois cas la tentative d'extraction du corps étranger avec l'aimant n'a pas réussi, et il a dû faire l'énucléation. Dans les quatre autres cas il a dû réintroduire l'aimant à plusieurs reprises, et l'opération a été suivie d'excellents résultats.

Dans deux cas, le globe de l'œil est resté un peu mou et moins dense que dans l'état normal malgré la conservation de la perception lumineuse dans tout le champ périphérique.

En ce qui me concerne, j'ai eu un heureux résultat dans un cas, tandis que dans les deux autres cas, malgré les tentatives répétées de l'introduction de l'aimant dans le corps vitré, je n'ai pas pu avoir le corps étranger et j'ai dû énucléer l'œil, ce dont j'avais du reste prévenu d'avance le malade.

3° Il est, selon moi, indispensable de procéder de la manière suivante : Si le corps étranger que l'on recherche dans le corps vitré à l'aide d'un aimant, ne peut être retiré au dehors, et lorsqu'on a introduit à plusieurs reprises l'aimant dans l'œil et que ces tentatives n'aboutissent à aucun résultat, il faut alors, sans hésiter, énucléer le globe de l'œil séance tenante et préserver ainsi l'autre œil des accidents sympathiques.

Voici mes trois observations nouvelles de l'extraction des corps étrangers du corps vitré avec l'aimant.

OBSERVATION

Blessure de l'œil avec un éclat de fer. Pénétration du corps étranger dans le corps vitré. Son extraction à l'aide d'un aimant. Guérison.

M. B..., âgé de trente-sept ans, ouvrier mécanicien, demeurant à Grenelle et occupé dans l'usine Cail, reçoit en burinant un éclat de fer dans l'œil. Immédiatement la vue se

1. Knapp, *American Ophthalmol. Society*, juillet 1885, p. 13.

troubla, mais il n'y faisait pas grande attention, et se contenta d'appliquer un bandage et une compresse d'eau froide. Ce n'est que le neuvième jour qu'il vint me voir à la clinique, le 21 novembre 1882, et j'ai pu constater une plaie transversale dans la sclérotique gauche, à 5 millimètres du bord de la cornée, un peu en dehors et en bas de cette membrane. L'œil est mou, très fortement injecté, l'iris est verdâtre et des exsudations pupillaires masquent le fond de l'œil. Néanmoins, par un éclairage latéral, on peut apercevoir facilement un reflet rougeâtre derrière le cristallin, qui n'est autre qu'un épanchement sanguin devenant purulent dans le corps vitré. La perception lumineuse existe quoique faible. En présence de ces accidents, je n'hésite pas de proposer l'énucléation, ce à quoi le malade consent immédiatement. Mais une fois le malade endormi à l'aide du chloroforme, nous avons cru utile d'essayer d'extraire le corps métallique à l'aide d'un aimant. Après avoir fait une incision d'avant en arrière sur la sclérotique, dans la région équatoriale entre le muscle droit externe et supérieur, nous avons introduit un fort aimant dans l'œil; ce n'est que dans une quatrième exploration que nous avons eu la satisfaction de retirer un morceau d'acier, long de 4 millimètres et 2 millimètres et demi d'épaisseur. Par la même plaie, il s'est écoulé une certaine quantité du corps vitré que nous avons pu, en outre, retirer un gros paquet floconné de sang coagulé. La plaie a été réunie avec un fil de soie, et l'œil avait guéri, au point que quatre mois plus tard j'ai eu l'occasion de l'examiner et de constater que malgré l'opacité partielle du cristalin et la présence d'une masse opaque en bas du fond de l'œil, le malade voyait à compter facilement les doigts, et pouvait presque se conduire seul de cet œil.

OBSERVATION

Blessure de l'œil avec pénétration d'une paillette de fer dans le corps vitré. Tentatives d'extraction. Énucléation.

M. T..., âgé de quarante-trois ans, demeurant à Paris, reçoit un éclat de fer dans l'œil. Il en résulte une perte de la vue presque instantanée avec une diminution notable de la densité du globe. En septembre 1883 je fais une tentative répétée d'extraction du corps étranger, mais sans résultat. En présence de cet insuccès, je fais une énucléation du globe, et je trouve, en présence de MM. Parisotti, Parent et Despa-

gnet un morceau d'acier assez volumineux dans la région du cercle ciliaire : le corps vitré était tout entier, ainsi qu'une partie de la choroïde, en suppuration.

OBSERVATION

Blessure de l'œil avec un morceau de fer. Tentatives d'extraction. Enucléation.

Le nommé R. R..., âgé de vingt-huit ans, reçoit d'un de ses camarades qui travaillait avec lui dans un atelier de serrurerie, un éclat de fonte, qui au premier abord ne trouble que très peu la vue. Le malade vint nous consulter dès le lendemain et nous constatons un trouble profond du corps vitré et un commencement d'iritis. J'ai prescrit un traitement antiphlogistique, car l'idée de l'opération est rejetée par le malade. Le malade ne revint plus me voir qu'au bout de dix-huit jours, et j'ai reconnu alors une iridocyclite. Le malade accepte l'opération de l'extraction du corps étranger avec l'aimant. Mais après des tentatives restées infructueuses, j'ai pratiqué séance tenante l'énucléation. Le corps étranger se trouve fixé dans le cercle ciliaire au milieu d'une masse exsudative remplie de pus, et qui était attachée à la choroïde.

Dans ces trois cas, de même que dans tous les autres rapportés par les auteurs où les tentatives d'extraction à l'aide de l'aimant n'ont donné que des résultats négatifs, on pourrait croire qu'on avait affaire à des corps étrangers situés dans l'humeur vitrée, mais en réalité ces paillettes métalliques étaient fixées dans la choroïde, d'où la suppuration de cette dernière membrane et du corps vitré, et l'impossibilité de l'extraction du corps métallique emprisonné dans la membrane vasculaire, comme l'examen de deux yeux énucléés me l'a démontré.

VII. — **Extraction des morceaux de fer de la rétine.**

Nous avons exprimé, dans les pages qui précèdent, notre opinion sur la manière dont se comportent le plus habituellement les corps étrangers dans le corps vitré. Selon le volume

plus ou moins grand, et selon la force de projection, ils restent suspendus dans le corps vitré, ou bien ils se fixent quelque part dans la rétine ou la choroïde.

Il est excessivement rare de voir une paillette de fer se fixer dans la rétine elle-même, et dans telles conditions que l'ophtalmoscope puisse dévoiler son existence et son siège. Le plus habituellement ces corps traversent en même temps la rétine et la choroïde et occasionnent immédiatement des accidents inflammatoires tellement intenses, qu'il s'ensuit très rapidement un trouble du corps vitré, une iritis avec des exsudations pupillaires, ne permettant plus d'éclairer le fond de l'œil. Souvent on voit survenir une suppuration de la choroïde, qui exige une énucléation du globe oculaire, car toute autre intervention chirurgicale devient impossible.

Lorsque le corps étranger pénètre dans l'œil à travers la cornée et le cristallin, ce dernier devient trouble, et la cataracte qui en résulte rend toute exploration impossible.

Mais si dans la grande majorité des cas les choses se passent ainsi, il n'en est pas moins vrai que, dans certaines circonstances heureuses, la paillette de fer, après avoir pénétré avec une très grande force de projection à travers la cornée et le cristallin laisse à peine dans ce dernier une trace perceptible de son passage, ce qui fait que la transparence du cristallin se conserve pendant un temps plus ou moins long et permet l'exploration du fond de l'œil. Si, à l'aide de l'ophtalmoscope, on découvre la présence du corps étranger sur la rétine, on sera alors autorisé à pratiquer l'extraction à l'aide d'un aimant.

Il faut avouer que les cas de ce genre ne se rencontrent pas souvent, et on ne trouve jusqu'à présent dans la science que deux faits analogues, celui que j'ai opéré avec un succès complet, et dont j'ai communiqué l'observation à la Société de chirurgie en 1881, et un autre fait, très intéressant aussi, qui a été observé et décrit par M. Hirschberg. Nous croyons utile de reproduire ici les deux observations, car l'une et l'autre présentent un intérêt pratique de la plus haute importance,

tant au point de vue du diagnostic que relativement à l'intervention chirurgicale.

Voici le résumé de l'observation de M. Hirschberg [1].

OBSERVATION

Tentative d'extraction tertiaire d'un morceau d'acier volumineux, fixé dans la rétine et les membranes sous-jacentes, au voisinage du nerf optique. Énucléation.

Le nommé Oscar Pommerenti âgé de vingt-cinq ans, est blessé à l'œil gauche par un éclat de fer le 23 décembre 1881. On constate une plaie de trois millimètres au bord inférieur de la cornée, ayant atteint la sclérotique et la région ciliaire. Le corps vitré est rempli de sang ; le cristallin est transparent.

En examinant avec l'ophtalmoscope on constate au-dessus du diamètre horizontal, sur la rétine, trois petites taches noires, rondes, superposées, et avec des reflets luisants au milieu. Le 24 décembre on aperçoit la papille optique à moitié recouverte de sang, et quelques taches hémorragiques disséminées jusqu'à la macula sur le fond grisâtre de la rétine infiltrée par une suffusion séreuse. Quelques taches, à côté, indiquent la déchirure de la choroïde.

Le 30 décembre le malade reconnaît la montre, l'œil est un peu douloureux.

Le malade revient après une longue absence, le 19 novembre 1882, et on constate qu'il distingue les caractères n° 50 de Snellen à quinze pas, et que le champ visuel est de tous les côtés rétréci. Le globe de l'œil n'est point irrité, le cristallin est transparent, la papille optique ainsi que les parties voisines de la rétine sont troubles, sans être gonflés. Tout près de la papille on aperçoit des exsudats un peu saillants, et au milieu de l'une de ces taches exsudatives M. Hirschberg a pu reconnaître le corps étranger.

Le 16 juin 1883 le malade revint à la consultation avec un œil excessivement enflammé ; une irido-cyclite s'était déclarée. On pratique alors une incision dans la sclérotique mais après des tentatives répétées et infructueuse, d'extraction du corps étranger avec l'aimant, puis avec une pince et une curette, on a dû faire l'énucléation du globe oculaire.

1. Hirschberg, *Der Elektromagnet in der Augenheilkunde*, p. 79.

Voici maintenant un autre fait de l'extraction, à l'aide d'un aimant, d'un corps étranger métallique, fixé dans la rétine, et que j'ai retiré avec un plein succès en 1881, et dont j'ai communiqué l'observation à la Société de chirurgie. Cette communication a été examinée par une commission dont M. Paul Berger était le rapporteur.

Voici les détails de cette observation, tels que nous les avons rédigés pour la Société de chirurgie. Nous les ferons suivre du rapport très intéressant et très érudit de M. Berger ainsi que de la discussion qui eut lieu à ce sujet dans la Société de chirurgie. Nous compléterons ensuite l'observation par des détails, postérieurs à la communication, car chez notre malade il s'était formé, quelques mois après l'extraction du corps étranger, une cataracte que nous avons opérée ensuite avec un plein succès. Ce complément d'observation sera une réponse aux objections qui ont été faites dans la discussion de la Société de chirurgie par MM. Desprès et Giraud-Teulon.

OBSERVATION

Blessure de la cornée, de l'iris et du cristallin par un éclat de fer qui s'est logé dans la rétine. Extraction au moyen d'une sonde aimantée. Guérison.

M. L..., âgé de quarante et un ans, ajusteur mécanicien, demeurant à la Villette, avait reçu en burinant, un éclat de fer dans l'œil gauche ; sa vue se troubla immédiatement et il voyait tomber comme des gouttes d'huile devant l'œil.

Le 21 mars, il est venu nous voir à la clinique et nous avons pu constater une plaie au bord iférieur de l'iris. A l'examen ophtalmoscopique, on pouvait découvrir une bande opaque dans la partie inférieure du cristalin, occupant presque toutes les couches; les deux tiers supérieurs du cristallin étaient libres, transparents, de sorte qu'il était facile de reconnaître à l'image renversée, un corps étranger noir, placé au bord d'un vaisseau, et qui était entouré d'une exsudation blanchâtre[1].

1. La figure n° 2 de la pl. n° XVI de mon *Atlas ophtalmoscopique* représente et corps étranger de la rétine, tel qu'il a été vu par moi et MM. Yvert, Parent et Despagnet.

Cet examen a été fait à plusieurs reprises par moi, ainsi que par MM. Parent, Yvert, Chevalier et Despagnet. Nous avons prescrit l'instillation du collyre à l'atropine et l'application de cinq sangsues à la tempe. La nuit suivante, le malade avait beaucoup souffert, l'œil droit était devenu très rouge, surtout dans la partie équatoriale. Nous avons pris la décision, sur les conseils de M. Yvert, de pratiquer l'extraction du corps étranger à l'aide d'une sonde aimantée qui a été construite à cet effet par M. Collin.

Le 23 mars, nous avons procédé à cette opération. Le malade ayant été couché sur le lit d'opérations, nous avons écarté les paupières avec le blépharostat. Après avoir saisi l'œil avec une pince et l'avoir attiré très fortement dans l'angle interne, j'ai marqué approximativement le point que devait occuper le corps étranger, à peu près à 2 centimètres du bord de la cornée, et dans l'espace situé entre les muscles droit externe et le droit supérieur. Avec le couteau de Graefe, j'ai fait une incision de 4 à 5 millimètres, d'avant en arrière, parallèlement aux muscles droits de l'œil. La plaie est devenue immédiatement béante, et le corps vitré commençait à sortir au dehors ainsi qu'une certaine quantité de sang choroïdien. J'ai introduit la sonde aimantée dans le corps vitré et je l'ai promenée autour de la plaie contre la rétine, mais le corps étranger ne sortait pas. Ma première tentative ayant échoué, j'ai engagé M. Yvert à renouveler les mêmes essais; le résultat était encore négatif. Croyant alors que le corps étranger était trop fortement fixé à la rétine, j'ai introduit une petite pince irienne dans la plaie et je l'ai promenée en appuyant doucement sur les parties de la rétine voisines de la plaie, puis j'ai réintroduit encore une fois la sonde aimantée dans la plaie; cette fois-là, j'ai eu la satisfaction de retirer la paillette de fer adhérente au bout de la sonde. Ce corps, complètement lisse à la surface, mesurait à peine 2 millimètres de diamètre. Immédiatement après l'extraction, j'ai réuni les deux bords de la plaie avec un point de suture et j'ai appliqué un bandage compressif.

Pendant les premières douze heures, le malade a beaucoup souffert, mais la nuit a été calme. Le lendemain la plaie était très injectée, la pupille dilatée par l'atropine, l'œil rouge et endolori. Dès le quatrième jour, les douleurs cessèrent complètement; le sixième jour, la suture scléroticale est tombée toute seule, et à partir de ce moment la rougeur du globe oculaire a commencé à diminuer rapidement.

En examinant le fond de l'œil le neuvième jour, nous

avons pu constater avec les docteurs Yvert et Parent, qu'il exsitait un large épanchement sanguin dans le corps vitré, situé au voisinage de la rétine, et très probablement à l'endroit de la plaie.

9 *avril.* — L'épanchement a diminué beaucoup, la papille paraît plus claire, l'opacité du cristallin n'a point augmenté, le malade peut lire les caractères n° 12, ce qu'il ne pouvait faire avant l'opération. Toute trace d'inflammation a disparu, et son œil peut être considéré comme guéri. Son champ visuel reste libre, excepté dans une portion assez limitée en dedans et en bas où il existe un large scotome.

Voici maintenant le rapport détaillé de M. Paul Berger, lu à la Société de chirurgie :

Vous avez pu constater sur le blessé les traces de l'incision scléroticale pratiquée par M. Galezowski. Celui-ci vous a fait voir également le petit éclat d'acier dont il avait pratiqué l'extraction, et l'aimant élégamment construit par M. Collin, au moyen duquel il avait pu l'obtenir : nous ne pouvons donc que féliciter le présentateur du succès opératoire qu'il vient de remporter. Mais la restauration de la vision qu'il a obtenue chez son blessé se maintiendra-t-elle?

Ce cas est le premier où l'on dut faire usage en France, à notre connaissance du moins, d'un aimant pour cette manœuvre, l'une des plus délicates de la chirurgie oculaire, et cette pauvreté de documents tirés de notre littérature, nous a forcé à chercher ailleurs des faits qui nous permettent d'apprécier l'extraction des corps étrangers perdus dans le corps vitré au double point de vue des résultats définitifs que l'on peut attendre de cette opération et des procédés qui ont été mis en usage pour atteindre ce but.

A part la thèse de Ballias (*Les corps étrangers du corps vitré*, Th. de Paris, 1865) où sont mentionnées quelques-unes des tentatives faites jusqu'alors pour extraire les corps étrangers du corps vitré, l'on ne trouve que peu de détails sur ce point dans les livres classiques, et il faut arriver à l'ouvrage récent de M. Yvert (*Traité pratique et clinique des blessures du globe de l'œil*, Paris, 1880), pour voir ce sujet traité avec quelque développement. Signalons pourtant l'in-

OPHTHALMOLOGICAL SOCIETY LIBRARY

dication très nettement posée par notre collègue, M. Giraud-Teulon (art. CORPS VITRÉ, in *Dict. encyclop. des sc. méd.*, Paris, 1878), de la recherche et de l'extraction des corps étrangers tombés dans le corps vitré, indication déterminée bien plus par la nécessité de soustraire l'œil sain aux dangers de l'ophtalmie sympathique que par l'espoir de conserver à la vision un organe plus ou moins utile.

A l'étranger cependant, des tentatives d'extraction nombreuses ont été pratiquées; leurs résultats signalés par leurs auteurs sont devenus le point de départ de travaux d'ensemble importants et de perfectionnements notables dans le manuel opératoire; c'est donc principalement en puisant aux sources étrangères que nous avons pu réunir trente observations d'extraction de corps étrangers du corps vitré. Celles-ci constituent, avec le fait de M. Galezowski, la presque totalité des cas jusqu'à présent publiés et connus.

Le premier exemple d'extraction d'un corps étranger du corps vitré est dû à de Graefe (*Græfe's Archiv*, vol. III, 2); mais dans ce fait, ainsi que dans deux autres publiés par V. Jæger (*Wiener Krankenhausbericht*, 1857 et 1858), le corps vulnérant était resté fixé par son extrémité dans la sclérotique d'où il put être retiré avec des pinces. La simplicité du diagnostic et du mode opératoire, dans les cas précités, nous engage à ne pas les faire entrer dans une statistique où nous ne tiendrons compte que des corps étrangers perdus en quelque sorte dans le corps vitré.

C'est donc à Critchett (*The Lancet*, 1854, I, p. 358), qu'à été due la première extraction connue d'un corps étranger perdu dans le corps vitré, extraction, d'ailleurs, suivie d'un assez beau succès. Puis Desmarres (*Annales d'oculistique*, t. XXIII, p. 16) retira un fragment de capsule du corps vitré, mais l'œil, débarrassé du corps étranger s'atrophia lentement et fut perdu pour la vision. Enfin Dixon (*Ophtalmic Hospital Reports*, I, p. 280) répéta, avec plus de succès que Desmarres, l'opération exécutée d'abord par Critchett. Le premier il eut l'idée de recourir à l'application d'un aimant au voisinage de l'œil, non pour faciliter l'extraction

du corps d'acier contenu dans le corps vitré, il est vrai, mais pour assurer le diagnostic.

Viennent ensuite les importantes contributions à l'histoire des corps étrangers du corps vitré dues à R. Berlin (de Stuttgart). Cet auteur s'attacha principalement à étudier la marche que le corps suivait dans l'intérieur de l'œil, et à démontrer qu'il se réfléchissait presque toujours sur le pôle postérieur, pour venir se fixer dans les parties situées en avant de son point de contact avec ce dernier. Ses tentatives d'extraction, au nombre de sept, relatées dans quatre mémoires successifs (*Zehend. klin. Monatsbl.*, IV, 1876, p. 81 : un cas ; — *Ueber den Gang der in den Glasköperraum eingedrungenen fremen Körper*, in *Græfe's Arch.*, XIII, 2, p. 275, 1867 : un cas. — *Beobachtungen über fremde Körper in den Glaskorper raum*, in *Ibid.*, XIV, 2, p. 275 : trois cas. — *Archives of Ophtalmology de Knapp et Moos*, vol. I, p. 30, deux cas), furent suivies de résultats défavorables et presque toujours de la perte de l'œil.

Revenant en Angleterre, nous y trouvons deux extirpations pratiquées la première par Sp. Watson (*The Lancet*, 1872, II, p. 598), la seconde par J.-E. Jeafferson (*On foreign bodies in the eye*, in *Med. Times and Gazette*, 28 mars 1874, p. 342, obs. VI); puis un très beau succès de Schœler (*Opht. Inst. Rep.*, 1874) qui n'est connu que par la très courte mention qui en est faite dans le compte rendu annuel de Virchow et Hirsch sur les progrès de la médecine. Peu de temps après, en Amérique G.-T. Stevens (d'Albany), parvint à retirer un corps étranger du corps vitré en le guidant sur une fine aiguille introduite jusqu'à lui, par ponction, au travers de la sclérotique (*Trans. of the Amer. Opht. Society*, 1875, p. 308).

Ce fut encore à un Anglais qu'il appartînt d'avoir le premier mis à contribution l'attraction magnétique pour aller à la recherche du corps étranger métallique et l'extraire. Dans trois cas, William A M'Keown, chirurgien de l'hôpital ophtalmologique de Belfast, put retirer au moyen de l'aimant des parcelles de fer ou d'acier perdu dans le corps vitré(*On the use of the magnet in the diagnosis of the presence of steel or iron*

in the eye, and in the extraction of thereof, with illustrative cases, in *The Dublin Journal of Medical Science*, vol. LXII, 1875, p. 201; obs. 1, 2 et 3). Cette ingénieuse innovation dont Dixon avait été le précurseur en quelque sorte, lui qui s'était servi des mouvements imprimés au corps étranger par l'aimant pour en déterminer la situation précise, fut adoptée, depuis lors, par presque tous les opérateurs, et principalement par Knapp et par Hirschberg : c'est elle qu'a mis à profit, en dernier lieu, M. Galezowski.

Knapp, néanmoins ne l'utilisa pas tout d'abord. Dans un premier mémoire, le plus complet qui ait été écrit sur ce point, et où sont relatées presque toutes les observations que nous venons de passer en revue, il cite trois faits qui lui sont personnels : dans deux d'entre eux il s'agissait de fragments de capsule, et la nature du corps étranger ne se prêtait pas à l'application de l'aimant; dans le troisième, c'était un fragment de fer qu'il retira au moyen de pinces introduites par une incision de la sclérotique (*The removal of foreign bodies from the interior of the eye*, in *Arch. of Ophtalmology de Knapp et Moos*, 1878, p. 330). Mais déjà en 1879 Hirschberg avait suivi l'exemple de M'Keown dans un des deux cas dont son premier travail sur ce point renferme l'histoire (*Glaskörper Opérationen*, in *Grœfe's Arch.*, XXII, 3, p. 146). A l'aimant il avait même substitué l'action de l'électro-aimant que nous verrons plus fréquemment employé que le premier dans la suite. Deux extractions suivies de deux insuccès complets terminés par l'énucléation de l'œil l'avaient à cette époque fort découragé, et la relation des faits qui lui étaient personnels était bien faite, suivant son expression, pour calmer « le débordement d'enthousiasme avec lequel on baptise du nom d'opération pratiquée sur le corps vitré, les extractions de fragments métalliques simplement implantés dans la sclérotique et n'ayant déterminé aucune issue du corps vitré ».

Aux extractions pratiquées sans l'intervention de l'aimant, il faut encore ajouter les observations de J.-S. Prout (*Removal of a piece of a steel from the vitreous eye ball and good preservation of lightperception*, in *Archiv. of Ophtalmology*

de Knapp et Hirschberg, juin 1880, p. 197) et de C.-S. Bull (*On the removal of foreign bodies from the eye, with foor cases* in *Ibid.*, 1880, p. 79).

Cependant dans un nouveau mémoire (*Two cases of removal of fragments of iron from the vitreous, in the one with a scleral flap-section, in the other with a magnet; remarks*, in *Ibid.*, juin 1880, p. 207), Knapp rapportait bientôt deux cas nouveaux où il s'était servi d'électro-aimant, une fois avec succès, infructueusement dans l'autre cas. La même année, G. Fränkel (de Chemnitz), s'était, lui aussi, servi avec beaucoup de succès d'un aimant simple dans le double but de déplacer d'abord, puis d'extraire le fragment de fer perdu dans le corps vitré (*Entfernung eines Eisensplitters aus dem Glaskörper mittelst Scleralschnitt und Magnet*, in *Centrablatt für Augenheilkunde*, 18 février 1881). Enfin dans une communication faite au neuvième congrès des chirurgiens allemands, Hirschberg, rapportant deux faits personnels nouveaux où l'électro-aimant lui avait permis de retirer des fragments d'acier du corps vitré, revint sur ce que sa première appréciation pouvait avoir de trop sévère (*Ueber Entfernung von Eisen-splittern aus dem Augeninnern mit Hülfe des Elektromagneten. Bericht über die Verhandlungen der deutschen Gesellschaft fur Chirurgie, Xe Congress, Centrabl. f. Chirurg.*, 1881, n° 20).

Telles sont les observations d'extraction de corps étranger du corps vitré que nous avons pu réunir. Il faut y joindre la mention d'une opération de cette nature pratiquée par Hansen, mentionnée dans le *Canstatt's Jahresbericht*, relatée de seconde main, par Knapp et qui est la seule avec celle de Schœler à laquelle, faute d'indication bibliographique précise, nous n'ayons pu directement recourir.

II. *L'extraction des corps étrangers du corps vitré, envisagée au point de vue de ses résultats définitifs et du rétablissement de la vision.* — « Un des plus beaux succès de la chirurgie moderne, dit M. Galezowski, dans sa communication, est de sauver l'organe en faisant l'extraction au moyen d'un aimant, du corps étranger qui a pénétré dans le corps vitré, si ce corps étranger est un fragment de fer ou d'acier. »

Nous sommes pleinement de son avis, mais il s'en faut de beaucoup que la conservation ou la restauration des fonctions visuelles soit toujours la conséquence de l'extraction du corps étranger, même lorsque celle-ci a été faite avec succès ; c'est ce que prouve l'examen des trente et une observations que nous avons pu réunir.

Deux fois seulement nous trouvons noté le rétablissement complet de la vision (le cas de Schœler et un cas de Hirschberg).

Le résultat paraît néanmoins avoir été bon encore dans quatre observations (celle de Dixon, de Galezowski, une de Knapp et une de M'Keown). Dans le cas de M. Galezowski, le blessé pouvait, au bout de dix-huit jours, lire du caractère n° 12 ; toute trace d'inflammation avait disparu, et le champ visuel restait libre, sauf dans une partie assez limitée en dedans et en bas où existait un large scotome. Le malade de M'Keown pouvait, à un pied de distance, lire le n° 2 de l'échelle de Snellen, au bout de six mois. Celui de Knapp avait, au bout d'un an, une acuïté visuelle égale à 2/3. Enfin dans le cas de Dixon, le bon résultat est simplement affirmé par ce terme laconique : « *good recovery.* » Comme nous verrons dans une autre observation anglaise, celle de Prout, en tête de laquelle nous lisons : « *Preservation of the eyeball and good perception of light,* » que la bonne perception de la lumière se bornait à une perception quantitative et que la tension oculaire était diminuée, nous sommes forcés de nous tenir en garde contre des succès annoncés d'une façon aussi sommaire. Nous sommes aussi contraints de faire quelques réserves sur le cas de M. Galezowski, ainsi que nous le dirons dans la suite : classons néanmoins les résultats de ces deux opérations parmi les succès thérapeutiques.

Le rétablissement de la vision fut médiocre dans quatre cas, ceux de Critchett, de Fränkel, de Bull et dans une observation de Knapp. Le malade de Critchett, qui fut perdu de vue au bout de dix semaines, avait recouvré une vision moyennement bonne, suivant l'observation. Dans le cas de Bull, au bout de quelques jours, l'acuité visuelle était de 1/3 ;

il en était de même après quarante-sept jours chez l'opéré de de Fränkel; enfin Knapp, parlant d'après de simples souvenirs, rapporte qu'un jeune enfant, de l'œil duquel il avait retiré un éclat de capsule, et qu'il put suivre pendant quelques années, avait conservé une vision modérément bonne, sans phénomènes sympatiques du côté opposé.

La restauration des fonctions est notée comme tout à fait insuffisante dans quatre autres observations. Dans l'une, due à Knapp, quatre semaines après l'opération, le malade ne pouvait que compter les doigts, tandis qu'après la blessure il pouvait lire le n° 2 1/2 de Snellen et il s'était produit une opacification diffuse du corps vitré. Chez un opéré de Berlin, il n'existait que la perception quantitative de la lumière au bout de plusieurs mois. Celui de Jeafferson présentait une acuité de 1/10; celui de Prout, chez lequel cet auteur aurait observé « *good perception of light* », ainsi que nous l'avons dit, il n'y avait, au bout de quatre ans, que des perceptions quantitatives de lumière et la tension oculaire était abaissée.

Dans un cas, l'opération dut rester inachevée et l'on dut procéder à l'énucléation immédiate (R. Berlin); pour deux autres (l'un dû au même auteur et l'autre à Hansen), nous n'avons aucun renseignement sur le résultat fonctionnel. Dans les treize derniers, la vision fut absolument et irrémédiablement détruite. Elle est simplement notée comme perdue dans une observation de R. Berlin, dans une de Knapp, dans une de M'Keown, dans celle de Stevens et de Sp. Watson. L'atrophie complète de l'œil est expressément indiquée dans trois faits de Berlin et dans celui de Desmarres. Trois fois les douleurs, les phénomènes irritatifs et les menaces d'ophtalmie symphatique motivèrent l'énucléation de l'œil débarrassé de son corps étranger (une observation de M'Keown et deux de Hirschberg), et deux fois les mêmes accidents durent être combattus par l'énervation de l'œil (neurotomie optico-ciliaire) chez des opérés de R. Berlin (de Stuttgart) et de Hirschberg.

Ainsi la statistique de trente et une extirpations de corps étrangers du corps vitré nous donne, à côté de deux succès

complets, incontestables, constatés au bout de longs mois, quatre succès encore assez beaux, dont deux malheureusement peuvent laisser quelques doutes; quatre cas où le résultat fut passable; quatre autres où il fut manifestement insuffisant, et treize enfin où l'ablation du corps étranger, non seulement ne sauva pas l'œil blessé, mais ne put même toujours (dans cinq cas) mettre l'autre œil à l'abri des dangers de l'ophtalmie sympathique.

Il peut être utile de rechercher les causes de l'insuccès et le mode suivant lequel l'œil s'est perdu dans ces cas malheureux.

Dans quelques cas rares, comme dans un fait publié par R. Berlin, la gravité du même traumatisme oculaire ne pouvait laisser aucun espoir de conserver au blessé un œil utile : il s'agissait, dans ce cas, d'une balle de petit calibre qui avait lacéré la cornée et l'iris; l'œil était mou et revenu sur lui-même avant la tentative d'extraction.

La nature du corps étranger ne paraît pas avoir eu une grande influence sur le résultat final. Le plus souvent il s'agissait soit de paillettes d'acier ou de fer détachées d'un marteau ou d'un ciseau, soit d'un éclat de capsule; leur dimensions variaient de un à six millimètres, leur poids de quelques milligrammes à quatre centigrammes. Or, nous trouvons que le corps le plus volumineux qui ait été extrait du corps vitré (Fränkel), a laissé un résultat fonctionnel assez bon, et que fragments d'acier ou débris de capsules se partagent à peu près également les succès et les insuccès.

La voie suivie par le corps étranger, pour pénétrer dans le corps vitré n'a pas l'importance que l'on pourrait lui attribuer au point de vue du succès ou de l'insuccès fonctionnel de l'opération. Tantôt en effet le corps étranger traverse la cornée et l'iris (19 cas) et alors assez souvent le cristallin est opacifié en totalité (3 cas) ou en partie (5 cas); tantôt l'agent vulnérant atteint la sclérotique (8 cas) et a respecté les parties antérieures de l'appareil dioptrique. L'examen des cas nous montre le rétablissement complet de la vision pouvant s'effectuer même alors que le cristallin complètement opaque avait

dû être extrait (cas de Schœler) : dans cette observation, comme dans celle de Critchett, le diagnostic et l'ablation du corps ne furent possibles qu'après l'extraction de la cataracte traumatique. L'on a encore, comme dans le fait de Prout fait suivre l'issue du corps étranger de l'extraction par la curette des portions opacifiées du cristallin partiellement cataracté. Il est néanmoins légitime d'admettre que la blessure de la cornée, de l'iris et du cristallin constituent des complications anatomiques qui assombrissent le pronostic fonctionnel, mais cette opinion se fonde sur des considérations *à priori* plutôt que sur l'examen des faits connus.

Il en est de même des lésions que le choc du corps étranger a pu produire sur les membranes du fond de l'œil ; en ce point l'on observe souvent un décollement de la rétine qui se traduit après la guérison par un scotome persistant ou une limitation du champ visuel (Hirschberg, Berlin, Galezowski) ; ce décollement de la rétine lui-même a pu guérir ainsi que l'observation de Fränkel le prouve.

Avant de passer à l'examen des conditions qui ont sur le succès définitif l'influence la plus marquée, mentionnons brièvement ce qui a trait à l'âge des malades et à la durée du séjour du corps étranger dans le corps vitré.

Quoique les meilleurs résultats aient été observés sur de jeunes sujets (douze à seize ans) l'on ne saurait en conclure que les blessures du corps vitré augmentent de gravité avec l'âge. Un fort petit nombre de blessés, dont l'âge est mentionné dans notre stastistique, avaient dépassé l'adolescence, et, de ceux-ci, les deux plus âgés, ceux de Bull (cinquante-trois ans) et de Galezowski (quarante et un ans) ont fourni des succès relatifs.

Quant à la durée du séjour du corps étranger, elle fut une fois de neuf mois (Hirschberg), une autre fois de sept mois (Knapp) ; dans les deux cas les yeux furent perdus. Mais si, le plus souvent, l'extirpation suivie du succès fut pratiquée dans les vingt-quatre ou les quarante-huit heures qui suivirent l'action de la cause vulnérante, nous devons cependant compter deux opérations relativement heureuses pratiquées au vingt-

cinquième jour (Fränkel) et au trente-huitième jour (Bull) après la blessure.

Les circonstances qui ont sur l'issue finale l'influence la mieux marquée sont les phénomènes inflammatoires qui se développent dans l'œil et spécialement dans l'appareil irido-choroïdien soit avant, soit après l'intervention chirurgicale.

La pénétration du corps étranger dans le corps vitré provoque parfois une réaction des plus modérées, mais le plus souvent dès le lendemain se développe une inflmmation conjonctivale; puis on voit se développer les phénomènes de l'iritis aiguë qu'accompagne quelquefois la production d'un hypopyon (M'Keown, Bull, Hirschberg) le corps vitré lui-même se trouble et dans les tentatives d'extraction on le voit coloré en jaune par le pus (Hirschberg). Avec ou sans ces phènomènes d'inflammation diffuse se produit une inflammation circonscrite autour du corps étranger qui tend à l'enkyster dans des adhérences pseudo-membraneuses qui se développent autour de lui, ainsi que Desmarres l'a observé le premier. Quand cette inflammation est circonscrite et qu'elle aboutit à la fixation du corps étranger, elle est la cause d'une difficulté nouvelle dans l'opération tentée pour l'extraire (Knapp, Galezowski). Mais l'inflammation diffuse est autrement dangereuse. Dans les observations où elle s'est produite, l'œil a été perdu malgré l'extirpation pratiquée, et l'on ne peut faire d'exception que pour le cas (Critchett, M'Keown, Hirschberg, Galezowski) où l'ablation de corps étranger a été faite très peu d'heures après son développement. L'hypopyon doit particulièrement être considéré comme un pronostic grave et l'on doit compter, parmi les cas exceptionnels, celui de Bull ou une paillette d'acier put être retirée après trente-huit jours de séjour dans l'œil, alors qu'il s'était produit de l'iritis avec hypoypon, sans que l'organe fût perdu. Il est vrai que la plaie scléroticale était restée béante jusqu'au quarante-huitième jour, peut-être la diminution de la pression oculaire résultant de ce fait pourrait-elle expliquer une terminaison aussi peu en rapport avec la gravité des premiers phénomènes. Dans les six cas les plus favorables, l'inflammation consécutive ou ne

s'était pas produite (Schœler, Hirschberg, Dixon, Knapp) ou était modérée (M'Keown, Galezowski).

Somme toute, la perte de l'œil, ou tout au moins de la vision, est le résultat de troubles inflammatoires qui se développent ou se continuent après l'extraction. Non que le plus souvent les manœuvres d'extraction puissent être incriminées : l'irritation qu'elles ont déterminée se calme le plus souvent le quatrième jour (Critchett, R. Berlin, Knapp, Galezowski) ou manquent (Desmarres, Dixon, Berlin, Knapp) : quand des phénomènes inflammatoires aigus déterminent la suppuration de l'œil, c'est qu'il y avait déjà avant menace de panophtalmie; dans une observation de M'Keown il y avait une iridocyclite aiguë avec hypopyon avant l'extraction du corps étranger. Ces cas du reste sont rares et il y n'y a que deux observations : une de Hirschberg, et une de M'Keown où la fonte purulente de l'œil ait été notée. Parfois au contraire l'opération n'est suivie d'aucune aggravation de l'état inflammatoire et néanmoins l'œil se perd. Ce fut le cas dans les onze autres faits qui se terminèrent par la perte de l'œil.

Celle-ci peut être la conséquence d'une iridocyclite à marche lente, qui succède aux premiers phénomènes inflammatoires.

C'est cette complication qui a nécessité l'énucléation de l'œil ou son énervation dans les cas où cette opération a été pratiquée. Mais dans d'autres observations, l'atrophie graduelle du globe oculaire ou l'opacification lente du corps vitré (Desmarres) sont accusées sans qu'il ait eu la moindre réaction à la suite de l'opération (Berlin). Un espace de trois semaines à deux mois et demi a suffi le plus souvent pour voir se confirmer cette terminaison fatale, dans les cas où la simplicité des phénomènes qui avaient suivi de près l'opération faisaient augurer le plus heureux succès.

Ces considérations sur les résultats définitifs que donne, au point de vue de la conservation de la vision, l'extraction des corps étrangers perdu dans le corps vitré, nous font voir que cette opération, dont on ne saurait nier le magnifique succès dans des cas malheureusement trop rares, est fort infidèle; que

dans l'immense majorité des cas, si l'on atteint le but opératoire que l'on se propose, l'extraction du corps étranger, le but thérapeutique, la conservation de la vision fait défaut ou n'est que fort incomplètement rempli. Nous voyons que l'issue du corps étranger non seulement ne met pas le globe oculaire à l'abri de l'atrophie qui s'en est emparée presque dans la moitié des cas, mais que les menaces persistantes d'ophtalmie sympathique contraignent parfois le chirurgien à recourir à l'énuclation de l'œil ou à la névrotomie ; enfin, que dans les cas les plus favorables eux-mêmes, il faut attendre des mois avant de se prononcer sur la validité du résultat acquis, l'expérience ayant démontré que si la restauration de la vision devient dans quelques cas rares plus complète avec le temps, il est beaucoup plus fréquent de voir l'iridocyclite consécutive et la phtisie oculaire détruire les résultats d'une opération conduite avec un apparent succès. Nous regrettons, par conséquent, d'avoir à formuler une réserve sur l'observation communiquée par M. Galezowski, dont le malade, opéré depuis dix-huit jours seulement lorsqu'il fut présenté, n'était point encore à l'abri des complications redoutables.

Peut-on espérer que les récents perfectionnements du manuel opératoire appelleront sur cette opération, dans l'avenir, un jugement plus favorable ? C'est ce que nous allons rechercher en examinant le procédé, d'invention récente, auquel M. Galezowski a eu recours et auquel il a dû son succès.

III. — *L'extraction des corps étrangers perdus dans le corps vitré envisagée au point de vue du manuel opératoire et spécialement de l'emploi des aimants dans cette opération.*

Ce n'est que dans un très petit nombre de cas que le procédé par lequel le corps étranger fut extrait s'est imposé à l'opérateur presque à son insu. Ce fut ainsi que Berlin, en procédant à l'énucléation de l'œil blessé, découvrit la pointe du corps étranger qui avait traversé la sclérotique vers le pôle postérieur de l'œil et qu'il en pratiqua l'extraction. Ce même chirurgien, incisant, dans un autre cas, un gonflement inflammatoire qui soulevait la conjonctive dans la région équatoriale de l'œil, y découvrit un fragment de capsule qui après

avoir pénétré à travers la cornée, l'iris, le cristallin et le corps vitré, était ressorti de l'œil en traversant la sclérotique, mais avait été arrêté par le tendon du muscle droit supérieur de l'œil. Spencer Wylson, en pratiquant une iridectomie antiphlogistique sur un malade qui avait reçu un grain de plomb dans l'œil, retira l'agent vulnérant qui, après s'être infléchi, sur le pôle postérieur de l'œil était venu s'amortir, puis s'enkyster contre l'iris.

Dans quelques autres observations, où le corps était absolument inclus dans le corps vitré, la voie d'extraction était toute tracée : c'était la plaie d'introduction restée béante dont l'exploration fit reconnaître l'existence et la situation du corps étranger, et au travers de laquelle il put être extrait (Knapp et Berlin, trois cas). Dans un cas, M'Keown dut agrandir l'orifice traumatique pour pouvoir enlever le fragment d'acier et le cristallin qui était opaque.

Mais presque toujours les chirurgiens ont dû se frayer une voie pour arriver jusqu'au corps vulnérant. Ce premier temps de l'opération a beaucoup varié, suivant les conditions de la blessure et aussi suivant les opérateurs.

De Græfe, dans la première opération de cette nature qui ait été publiée, enleva tout d'abord le cristallin par son procédé d'extraction de la cataracte, ce qui lui permit de voir et de saisir le corps étranger avec des pinces introduites par son incision cornéenne. Cette voie d'extraction n'est plus considérée actuellement que comme un procédé de nécessité réservé aux cas où le cristallin a été frappé d'opacité. Il a été depuis lors mis en usage trois fois seulement, par Critchett, Berlin et par Hirschberg, et dans les deux derniers cas l'œil s'est perdu.

Même alors que la cataracte traumatique masquait le corps étranger ou rendait les manœuvres de recherches difficiles, on a parfois préféré avoir recours au second mode d'extraction, à la voie scléroticale. Ainsi Schœler, dans le cas qui fut couronné d'un aussi magnifique succès, commença par pratiquer l'opération de la cataracte; et ce ne fut qu'après, lorsque la transparence rendue aux milieux lui eut permis de voir

le corps flottant dans le corps vitré qu'il alla à sa recherche par une incision scléroticale. Prout, quoique le cristallin fût opaque en grande partie, se servit de la même voie pour chercher et saisir l'éclat de ciseau qui avait pénétré dans l'œil, puis il enleva à la curette tout ce qu'il put enlever du cristallin.

Somme toute, dans l'immense majorité des cas, dans 20 observations sur 30, on pratiqua sur la sclérotique, le plus près du point où l'on supposait que le corps étranger se trouvait placé, une incision pour servir de voie d'introduction aux instruments. Mais cette incision peut être dirigée de diverses façons. Avant que Berlin eût employé une section parallèle au bord de la cornée, située à quelques millimètres en arrière de celui-ci, Desmarres avait pratiqué sur la sclérotique une incision longitudinalement dirigée, suivant un des méridiens, parallèle par conséquent aux bords des muscles droits de l'œil qui l'avoisinent. Si le premier procédé a été suivi par M'Keown, et par Prout dans ces derniers temps, le dernier a pour lui le plus grand nombre des opérations récentes, celles de Hirschberg, de Knapp, de Galezowski. Knapp, particulièrement, prit vivement sa défense en faisant observer que l'incision longitudinale a l'avantage de ne point intéresser en travers les fibres radiées de la rétine et les principaux vaisseaux de la choroïde et qu'elle permet une mise au contact plus exacte des lèvres de l'incision après l'extraction. Il nous semble, d'après les observations, qu'elle expose moins que l'incision parallèle à la cornée à l'issue d'une grande quantité de corps vitré, mais qu'elle donne une voie un peu moins aisée pour les recherches; dans plusieurs cas il fut nécessaire de faire bâiller ses lèvres avec des pinces pour extraire le corps étranger. Aussi, dans son plus récent travail, Knapp a-t-il transformé cette incision longitudinale en une petite section à lambeaux qu'il juge plus propre à faciliter l'introduction des instruments et l'extraction. Nous dirons tout à l'heure, en effet, que surtout avec l'aimant il arrivait parfois que le corps étranger métallique, quoique déplacé, était arrêté au niveau de l'incision scléroticale par le contact d'une des lèvres de celle-ci.

Jusqu'au moment où M'Keown eut l'ingénieuse idée de mettre en usage l'attraction magnétique pour extraire les parcelles de fer ou d'acier introduites dans le corps vitré, les explorations et la saisie du corps étranger avaient été faites avec des pinces fines (pinces à iridectomie, pince d'Assalini, pince à capsule) avec des crochets mousses ou avec la curette; souvent avec ces divers instruments successivement. Quoique les opérateurs aient cherché à déterminer par l'examen ophtalmoscopique avec le plus de précision possible le point où siégeait le corps étranger, quoiqu'ils se soient aidés de l'éclairage antérieur au cours de l'opération dans tous les cas où celui-ci permettait de percevoir directement le reflet métallique qui traduisait sa présence, ces recherches longues et difficiles étaient souvent conduites un peu au hasard; aussi presque toujours a-t-il fallu des tentatives nombreuses, le corps étranger saisi, déplacé, était parfois perdu de vue et échappait définitivement à l'opérateur comme cela est arrivé deux fois à R. Berlin, qui dut laisser les opérations inachevées. Ces recherches multipliées n'étaient pas sans influence sur l'inflammation oculaire consécutive et sur l'insuccès fonctionnel de l'opération, même alors qu'elle avait pu être conduite à bonne fin.

Certains chirurgiens eurent recours dans les conditions difficiles à d'avantageuses modifications de l'opération et leur conduite pourrait être imitée dans des cas analogues. Desmarres ne pouvant saisir le corps étranger lui-même, enroula autour de ses pinces un tractus néomembraneux qui traversait le corps vitré et dont l'extrémité aboutissait au fragment de capsule qu'il cherchait à enlever : la traction qu'il exerça sur ces adhérences amena au dehors le corps étranger. Stevens, avant de tenter l'extraction, fit pénétrer dans le globe oculaire, à travers la sclérotique une fine aiguille, juste en avant d'un éclat d'acier qui s'était fixé sur la rétine près de l'équateur de l'œil, et dont il avait déterminé la situation à l'ophtalmoscope. Se guidant sur ce conducteur, il put arriver jusqu'au corps étranger qu'il obtint en excisant un petit lambeau de la rétine.

Quoique l'emploi de ces moyens et l'usage de ces instruments puisse et doive rendre encore bien des services, surtout lorsqu'il s'agira de fragments de capsules, de grains de plomb, de corps autres en un mot que les éclats de fer et d'acier, quoiqu'ils aient été mis à profit récemment encore par Bull et par Prout, il n'en est pas moins vrai que l'invention de M'Keown a fait faire un progrès considérable à cette question de thérapeutique oculaire.

L'on sait que Fabrice de Hilden, sur les conseils de sa femme, s'était servi d'un aimant pour retirer une parcelle métallique qui avait pénétré dans la cornée; que Morgagni chercha, mais en vain, par ce moyen, à extraire d'un abcès de la cornée, un éclat de fer que celui-ci renfermait. Cooper (*The Lancet*, 1859) en introduisant un aimant dans la chambre antérieure en fit sortir un corps étranger analogue, et son exemple fut suivi par Rothmund en 1873. — D'autre part, Dixon avait eu l'idée de solliciter un éclat d'acier perdu dans le corps vitré au moyen d'un fort aimant approché de l'œil, et le déplacement du reflet métallique lui ayant démontré que c'était bien le corps étranger qu'il avait en vue, le chirurgien put l'extraire avec la pince d'Assalini. Mais personne avant M'Keown n'avait songé à substituer aux recherches faites dans le corps vitré avec des instruments l'action magnétique, sollicitant le corps étranger à sortir de lui-même en quelque sorte des milieux de l'œil.

Ce ne fut pas à la légère et par hasard que l'opérateur irlandais se décida à se servir de l'aimant. Guidé par des considérations théoriques, il s'était livré depuis fort longtemps à des expérimentations sur des yeux d'animaux. Celles-ci lui démontrèrent que si l'aimant était impuissant à attirer un fragment de fer et d'acier au travers des parties encore saines du corps vitré, il possédait une force capable de lui faire traverser l'œil d'une extrémité à l'autre, lorsque le traumatisme en avait romdu les cloisons (*I found it would draw metal through broken-up vitreous from one side of the eye to the other*).

Hirschberg dit avoir répété dernièrement ces expériences (*X^e congrès des chirurgiens allemands.*)

L'innovation de M'Keown ne fut pas acceptée sans opposition : Knapp dans son premier travail sur l'extraction des corps étrangers du corps vitré lui fut peu favorable. Il paraît aujourd'hui un de ses partisans convaincus, et ses observations jointes à celles d'Hirschberg, de Fränkel, de M'Keown et de M. Galezowski, nous permettent de compter neuf cas dans lesquels l'attraction magnétique a été employée, dont huit avec succès opératoire, c'est-à-dire extraction du corps métallique.

Le matériel instrumental néanmoins n'est plus le même. M'Keown s'était servi d'un aimant simple, tantôt droit tantôt courbé en fer à cheval dont les branches se terminaient en pointes; tantôt, enfin des pinces aimantées. Knapp et Hirschberg préfèrent avoir recours à l'électro-aimant. Ici encore les instruments et les constructeurs ont varié. Hirschberg a fait fabriquer par le constructeur d'instruments Dorffel un électro-aimant dont la force électromotrice est fournie par un simple élément zinc-charbon; les fils s'entourent en spirale autour d'une tige de fer recourbée et se terminent par deux pointes d'inégales dimensions. Avec cet appareil, Hirschberg peut supporter des poids de 50 et de 100 grammes. Knapp a adopté l'usage d'un instrument analogue, que quelques expériences lui ont fait préférer à l'aimant permanent imaginé par Grüning pour ce but. Ce dernier, construit sur le principe de la batterie magnétique par Reynders (de New-York), n'avait encore été mis en expérience que sur des yeux de porc (E. Gruening, *Magnet for the removal of particles of steel and iron from the interior of the eye* présenté à l'*Amer. Med. Associat.*, 3 juin 1880, analysé in *New-York Med. Records*, 1880, t. XVII, p. 651 ; et *New-York Med. Journal*, 1880, p. 484.

Ces auteurs, pour justifier la préférence qu'ils ont pour l'électro-aimant, allèguent sa plus grande puissance et la possibilité de développer et de suspendre instantanément sa force attractive. Ces raisons ne nous semblent pas valables : un aimant est toujours assez puissant pour attirer quelques milligrammes de fer ou d'acier, *si le corps qui les pèse est réellement libre dans le corps vitré;* dans le cas contraire,

l'action magnétique la plus énergique serait impuissante. C'est ce que prouvent non seulement les expériences de M'Keown, mais l'examen de deux de nos faits, l'un dû à Knapp, l'autre à M. Galezowski. Dans l'un et l'autre, le corps étranger était maintenu contre la rétine par des adhérences inflammatoires dans le premier cas, enclavé dans son épaisseur dans le second. Dans l'un et l'autre, l'introduction répétée de l'aimant ne put l'entraîner qu'après que par quelques contacts directs on fut parvenu à détacher ses connexions et à le libérer.

Les autres observations prouvent surabondamment que l'aimant simple suffit à entraîner un corps étranger libre, et comme la simplicité, la finesse des instruments est la première des conditions requises quand il s'agit de manœuvres aussi délicates, il nous semble qu'il serait préférable de s'en tenir ainsi que M'Keown, Fränkel, M. Galezowski l'ont fait, à l'aimant simple, surtout à l'instrument élégant et léger construit par M. Collin, d'après les indications de ce dernier instrument qui, malgré son petit volume, peut aisément supporter un poids d'un gramme et même davantage.

Il ne faudrait pourtant pas croire que même à l'aide de l'aimant l'extraction des parcelles de fer et d'acier du corps vitré soit chose facile. M. Galezowski dut s'y reprendre quatre fois, Hirschberg trois fois, Knapp plusieurs fois également avant d'entendre le bruit de cliquetis métallique (bruit qui manque parfois) annonçant que le corps étranger était venu se fixer sur l'aimant. Puis, nous l'avons dit, au moment où le corps étranger va franchir la plaie scléroticale, s'il rencontre une de ses lèvres, il peut y rester accroché. Dans quelques cas il a fallu l'en retirer avec des pinces (Knapp). Dans un cas de Hirschberg même, l'action magnétique se montra insuffisante et l'on dut aller chercher le corps étranger avec des pinces après avoir extrait le cristallin opaque.

Ainsi l'attraction de l'aimant, tout en fournissant un utile secours aux autres méthodes d'extraction, peut être inefficace ; elle est toujours insuffisante quand le corps étranger est fixé ;

elle ne s'applique qu'à un nombre de cas limités, ceux où le corps étranger est constitué par une parcelle de fer et d'acier. En revanche, elle paraît admirablement appropriée à ces derniers, lorsque le corps est libre, flottant dans l'humeur vitrée; surtout lorsque sa situation exacte ne pourrait être précisée, et que les recherches avec des pinces ou des crochets mousses risqueraient de dilacérer le corps vitré au hasard et sans résultat. Dans ce cas, c'est le corps étranger qui peut aller de lui-même se fixer sur l'aimant introduit dans le vitréum à une distance plus ou moins grande de lui.

Quelques mots en terminant sur le diagnostic du lieu de fixation du corps étranger. L'éclairage antérieur, l'examen ophtalmoscopique permettent presque toujours de préciser son siège. Quand le cristallin est opaque et qu'on ne peut avoir recours à ces explorations, on arrive à le reconnaître parfois par la sensibilité plus grande de la sclérotique et par l'injection du globe oculaire au point correspondant, mais ces dernières indications sont bien vagues et l'on ne peut guère fonder sur elles le choix du lieu où l'on doit opérer.

Un Américain, Thomas R. Pooley (de New-York), a récemment eu l'idée de faire servir la déviation de l'aiguille aimantée à cette détermination (*On the detection of the presence and location of steel and iron foreing bodies in the eye by the indication of a magnetic needle*, in *Archives of Ophthalmology de Knapp et Hirschberg*, sept. 1880, p: 225). Il a surtout voulu mettre en lumière ce fait que la déviation de l'aiguille aimantée, dont on observe le maximum au point précis où la parcelle de fer est la plus voisine de la surface de l'œil, s'était accrue lorsque le corps étranger lui-même était transformé en un aimant. Pour atteindre ce but, il suffit d'approcher un très fort aimant du point où l'on suppose que le corps étranger est inclus et de l'y laisser quelque temps en permanence. Cette idée avait été suggérée à l'auteur par un précédent travail de M. Alfred Suree, publié en 1844, dans le *Medical Times and Gazette*. Il en a vérifié l'exactitude dans de nombreuses expériences, et bien que sa découverte soit déduite de considérations scientifiques

un peu abstraites, il nous semble que dans le cas où un fragment d'acier ou de fer perdu dans le corps vitré ne serait pas accessible aux autres procédés d'investigation, on pourrait, pour en déterminer le siège, avoir recours à un des appareils délicats que Thomas R. Pooley a construits et dont nous ne pouvons malheureusement que mentionner la description et les effets.

Nous conclurons de cette longue analyse à laquelle nous a conduit la discussion du cas communiqué par M. Galezowski que, d'après les observations publiées, l'extraction des corps étrangers perdus dans le corps vitré peut et doit être tentée ;

Qu'elle peut être efficace, c'est-à-dire qu'elle peut conserver la vue de l'œil blessé — mais dans des cas forts rares ; mais que le plus souvent elle ne laisse qu'un degré restreint et même insuffisant de vision ;

Que son succès final et le rétablissement des fonctions dépendent : 1° de l'étendue des lésions immédiates des milieux et des membranes de l'œil ; — 2° des phénomènes inflammatoires qui se développent et évoluent dant l'œil sous l'influence de l'iritation produite par le séjour du corps étranger ; — 3° des troubles de même nature soit préexistant à l'extraction du corps étranger et persistant après elle, soit tardivement développés qui se traduisent le plus souvent par une iridocyclite entraînant la perte de l'œil ;

Que même dans les cas où l'opération ne rétablit pas la vue, elle peut mettre le blessé à l'abri de l'ophtalmie sympathique ; mais que cette sauvegarde n'est pas absolue, et que souvent il a fallu avoir ultérieurement recours à l'énucléation ou à l'énervation de l'œil duquel on avait retiré le corps étranger ;

Que ces résultats malheureux sont en trop grand nombre, et que l'apparition des accidents qui marquent cette terminaison fatale est assez reculée souvent pour qu'il faille ne se prononcer qu'avec une extrême réserve sur le résultat d'une opération récente.

Enfin le manuel opératoire lui-même, au sujet duquel nous avons déjà présenté plus haut quelques conclusions, nous paraît avoir bénéficié de l'emploi de l'attraction magnétique

exercée au travers d'une incision sclérotícale, lorsque le corps étranger est de nature à se laisser attirer par un aimant.

L'observation du docteur Galezowski se trouvant reproduite *in extenso* dans ce rapport, nous n'avons plus qu'à vous proposer d'adresser à l'auteur les remerciements de la Société pour sa très intéressante communication.

DISCUSSION

M. Desprès. — Je dirai un mot pour appuyer la remarque de M. Berger, au sujet du peu de temps écoulé depuis l'opération faite au malade de M. Galezowski. Ce n'est pas dix-huit jours après l'extraction que l'on peut affirmer que la guérison existe.

Nous avons l'expérience de l'opération de la cataracte par la sclérotique, elle a donné de mauvais résultats.

J'ai vu un enfant qui avait une plaie de la sclérotique faite par un couteau; il guérit sans complication; la compression du globe oculaire était effectuée par la paupière supérieure gonflée. Dix-sept jours après l'accident on eût pu croire à la guérison, la vision était conservée, l'enfant lisait.

Mais les plaies de la sclérotique peuvent entraîner une perte de l'œil par l'atrophie.

Plus d'un an après, cet enfant avait une hémorragie intra-oculaire et en un mois l'œil s'atrophia.

Une plaie chirurgicale faite sur la sclérotique expose aux mêmes conséquences qu'une plaie accidentelle : il ne faut donc intéresser la sclérotique que dans le cas d'absolue nécessité, et ne le faire pour enlever un corps étranger que lorsqu'il menace d'amener une ophtalmie sympathique.

M. Giraud-Teulon. — Je commencerai par féliciter M. Berger de son excellent rapport et par dire que je m'associe à se conclusions.

C'est avec raison qu'il a recommandé le procédé de M. Paulet pour la recherche exacte du lieu où est le corps étranger, de sa direction.

J'ai assisté un confrère dans l'extraction d'un cysticerque

de l'œil, on le voyait bien et quand on voulait le prendre avec la pince, il se trouvait que l'instrument en était à plusieurs millimètres, parce que l'on ne se rendait pas bien compte de la distance.

Quand le corps étranger est une paillette de fer, c'est un procédé excellent que de rechercher les données de l'aiguille aimantée.

Il est à regretter que dans ce cas particulier l'opérateur ait été obligé de faire des recherches avec sa pince, de racler la rétine; ces manœuvres exposent l'œil à des complications; le procédé de M. Paulet eût dû être employé.

Il est nécessaire d'attendre un an et plus pour bien savoir quel sera l'état de la vision.

M. Gillette. — J'ai relaté dans l'*Union médicale* plusieurs cas extraits des journaux étrangers et du genre de celui de M. Galezowski.

Dans un cas, on pouvait redresser le corps étranger en approchant un électro-aimant de la cornée; le corps retombait quand on éloignait l'aimant.

Les résultats obtenus par les chirurgiens anglais dans l'extraction des corps étrangers de l'œil ne sont pas bons.

Si c'est la première fois qu'en France le procédé de l'aimant est employé pour l'extraction d'un corps étranger de l'œil, il a été déjà mis en pratique pour rechercher les corps étrangers d'autres régions. En 1850, au Gros-Caillou, M. Lancelier s'en est servi pour un corps étranger de la peau.

M. Berger. — Dans une observation de Schöller, de 1877, le corps étranger se déplaçait quand on approchait un aimant de l'œil, ce qui a permis l'enlever plus facilement.

On s'est servi encore de l'aimant pour déterminer la direction de corps étrangers placés dans les tissus; par exemple, pour rechercher une aiguille placée sous la peau, on l'a aimantée en frictionnant la peau avec un aimant; puis le corps étranger une fois aimanté on a pu, par la déviation de l'aiguille d'un galvanomètre connaître la direction du grand axe du corps étranger.

(Extrait du *Bulletin de la Société de chirurgie*, 1881, p. 715).

Les objections qui m'ont été faites par les honorables membres de la Société de chirurgie portent, comme on a pu voir, sur ce point que l'observation était encore trop récente pour qu'on puisse se prononcer d'une manière positive sur le résultat de l'opération. Les mêmes réserves ont été faites aussi par le rapporteur de la commission, M. P. Berger.

Des modifications se sont produites, en effet, dans l'état de l'œil de notre blessé, mais elles n'ont aucun rapport avec mon opération, car la plaie scléroticale est restée complètement fermée et cicatrisée, et la guérison des membranes internes de l'œil ne s'est point démentie. Ce qui est arrivé chez notre malade c'est l'opacification du cristallin, resté d'abord transparent pendant plus de quatre mois malgré la blessure due au morceau de fer, qui l'avait traversé de part en part, et qui s'est ensuite opacifié complètement et d'une manière assez rapide. La cataracte n'avait commencé à se former que vers le commencement de septembre 1881, et en novembre de la même année j'ai pratiqué l'extraction de sa cataracte avec un plein succès.

Le malade a recouvré une acuité visuelle normale et à l'aide des lunettes convexes de 15 *D*. il peut lire le n° 1 de l'échelle.

A l'examen ophtalmoscopique fait le 3 avril 1885, j'ai pu constater que la papille optique est complètement saine; dans la région temporale du fond de l'œil on aperçoit une large plaque exsudative d'une teinte bleu grisâtre, située sur le fond blanc de la sclérotique dénudée, et entourée d'amas nombreux pigmentaires. Cette tâche correspond au point ou était situé le morceau de fer, et où j'avais fait l'incision et la suture scléroticale. Le champ visuel dans la partie correspondante à cette tâche est complètement perdu, mais le scotome est éloigné de plus de quatre centimètres du point de fixation, ce qui fait que l'acuité visuelle centrale reste complètement intacte.

Voici du reste les détails de cette nouvelle opération.

OBSERVATION

Détails complémentaires sur l'état de la vue du malade L..., à qui j'ai retiré un corps étranger de la rétine.

M. L..., après l'extraction du corps étranger, ne souffrait plus, il continuait de se servir de son œil et avait repris son travail comme par le passé. Une fois tous les huit ou dix jours, il venait me voir à ma clinique; l'œil était toujours sain et ne présentait aucune trace d'irritation. Les milieux de l'œil étaient transparents, sauf la partie interne du cristallin, à l'endroit du passage du corps étranger, qui restait opaque et cette opacité s'étendait à travers la lentille, mais dans la partie assez éloignée de l'axe optique.

Le 20 septembre de la même année, le malade est venu se plaindre d'un trouble de la vue de l'œil blessé, qui s'est déclaré, dit-il, depuis huit jours; ce trouble a marché si rapidement, que le jour de sa visite il voyait à peine à compter les doigts. En l'examinant, j'ai constaté que c'était la cataracte qui s'était développée, elle était en apparence demi-molle, et presque complètement formée. Le champ visuel était conservé partout, excepté à la partie supéro-interne. J'ai proposé l'opération, le malade y a consenti de sorte que le 29 novembre 1881, j'ai fait l'extraction de la cataracte par en haut.

L'opération a parfaitement réussi, l'œil a guéri, et le malade voyait, à la date du 11 février 1882, par conséquent trois mois après l'opération, le n° 1 de l'échelle avec le verre convexe de 15 dioptries associé au verre cylindrique, de 2,25 dioptries, axe horizontal.

On voit par ces détails supplémentaires de l'observation, que la guérison des membranes internes de l'œil, que nous avons obtenue par l'extraction de la paillette de fer avec l'aimant s'est maintenue au bout d'un an, telle que nous l'avons annoncé à la Société de chirurgie. S'il est survenu une cataracte quelques mois après la blessure, elle était à prévoir, car, il est rare de voir une cristalloïde blessée se cicatriser complètement. Tout au contraire, il arrive le plus habituellement que l'humeur aqueuse continue à s'infiltrer peu à peu à travers la plaie capsulaire dans les masses cristallines, et amène tôt ou tard leur opacification, et c'est ce qui a eu lieu chez notre malade.

J'ai rapporté dans mon *Traité iconographique d'ophtalmoscopie* un autre cas de blessure de l'œil avec une figure chromolithographiée (fig. 2, pl. XVI), où la présence d'un corps étranger au milieu de la choroïde atrophiée et d'un amas pigmentaire avait entraîné une oblitération complète de l'artère centrale de la rétine, probablement par un processus thrombosique. Il est plus que probable, que si immédiatement après l'accident, on avait enlevé le corps étranger avec un aimant, les accidents thrombosiques ne seraient point arrivés, et la vue de cet œil aurait été conservée.

VIII. — **Mode opératoire pour extraire le corps étranger métallique de l'intérieur de l'œil à l'aide d'un aimant.**

Cette question a été admirablement étudiée par M. Paul Berger dans le rapport qu'il a fait à la Société de chirurgie, et que nous avons reproduit plus haut. Après avoir passé en revue toutes les observations publiées par les auteurs et analysé successivement tous les modes opératoires, il fait cette déduction, que tantôt on s'est servi de la plaie d'introduction lorsqu'elle était béante, comme cela avait été fait par Berlin et Knapp; tantôt (M'Kweon) on a dû agrandir la plaie d'entrée.

Dans quelques cas rares, lorsque le cristallin est blessé et opacifié complètement du premier abord, on devra se servir de la plaie cornéenne qu'on pratiquera pour extraire le cristallin, et introduire, à l'exemple de de Græfe, de Critchett et de Hirschberg les instruments extractifs à travers cette plaie. Mais je dois ajouter que cette voie est la plus éloignée du corps étranger et par conséquent la moins commode pour son extraction ; on ne doit y avoir recours que dans des cas tout à fait exceptionnels. Et il est bien préférable d'agir à l'exemple de Schöller, en faisant d'abord l'extraction de la cataracte et cherchant ensuite à retirer le corps étranger à travers une incision faite exprès dans la sclérotique.

Mais la voie la plus favorable pour l'extraction des corps

étrangers qui ont pénétré dans le corps vitré et se sont logés soit dans la rétine, comme cela a eu lieu dans mon cas, soit qu'il se trouve perdu au milieu de l'humeur vitrée, c'est la voie qu'on pratique dans la sclérotique.

C'est ainsi que nous avons procédé jusqu'à présent, et nous la considérons comme la seule pratique et exposant relativement moins à de grandes pertes du corps vitré. Mais quelle est la forme à donner à cette incision et quel est son point d'élection? Telles sont les questions que nous croyons nécessaire de résoudre dans ce travail.

1° *Quel est l'endroit qui doit être de préférence choisi pour l'incision sclérotícale*? C'est à tort, croyons-nous, que Berlin et Prout ont pratiqué une incision transversale dans la partie antérieure de la sclérotique, au voisinage et parallèlement au bord cornéen. En pratiquant une incision très près de la cornée et dans une direction transversale, on produit une grande et longue plaie qui intéresse dans tout son trajet le cercle ciliaire, et compromet ainsi très gravement la nutrition de l'œil tout entier. L'atrophie du globe oculaire doit être la conséquence.

La meilleure direction qu'on puisse donner dans les extractions des corps métalliques de l'œil à l'aide d'un aimant, est une plaie, faite parallèlement aux muscles droits, comme cela a été du reste très bien exposé par M. le Dr Berger. Il faut que la plaie soit portée autant que possible en arrière du globe oculaire, et éloignée le plus possible de la région du cercle ciliaire. C'est la partie équatoriale du globe qui doit être, dans ces cas, choisie de préférence et c'est dans cette région que je pratique toujours mon incision. Elle doit être de préférence située au-dessus du diamètre horizontal, par conséquent entre le droit supérieur et le droit externe. L'incision doit avoir une étendue de un centimètre et quart à un centimètre et demi, ce qui permettra à l'aimant d'attirer facilement le morceau d'acier sans que la plaie, par coaptation, le retienne dans l'œil. Certainement, une plaie aussi étendue expose à une sortie trop grande du corps vitré, mais étant placée dans l'hémisphère supérieur,

il y a moins à craindre une perte trop notable de ce liquide, qui se reproduit, du reste, assez facilement une fois que la plaie se trouve réunie.

L'incision doit être pratiquée avec le couteau de de Graefe; on fera d'abord une ponction perpendiculairement à la sclérotique, dans le point qui marque la limite postérieure de l'incision, et on fera ensuite l'incision elle-même en allant d'arrière en avant jusqu'à la limite antérieure. Dans cette incision on doit éviter d'entamer le cercle ciliaire autant que possible, mais il faut, d'autre part, chercher à s'éloigner attentivement de la macula, car la rétraction que subit la choroïde après l'incision et le processus inflammatoire qui s'étend tout autour de la plaie, pourraient gagner la macula et compromettre le résultat définitif de l'opération. Le lieu d'élection que nous avons indiqué remplit dans ces cas les conditions nécessaires pour éviter ces complications.

Relativement à l'instrument qui doit être employé pour l'extraction du corps étranger, je partage complètement l'avis de M. Paul Berger, qu'il n'y a point nécessité d'avoir recours à des électro-aimants aussi puissants que ceux dont se sert M. Hirchsberg, et qui peuvent supporter 50 à 100 grammes. De simples sondes fortement aimantées *suffisent pour attirer*, comme dit Berger, *quelques milligrammes de fer ou d'acier, si le corps qui les pèse est réellement libre dans le corps vitré; dans le cas contraire, l'action magnétique la plus énergique serait impuissante*. Nous avons montré[1] quelle est la forme à donner à la sonde qui doit servir à l'extraction de ces corps étrangers. Si après la première tentative le corps ne vient pas, il faudra alors promener la sonde sur le fond de l'œil lui-même, dans tous les sens, comme nous avons fait chez notre malade; alors on arrivera à déplacer le corps étranger, à le déchatonner, après quoi l'aimant pourra l'entraîner facilement au dehors.

Le docteur Siméon Snell[2] vante beaucoup l'appareil électro-

1. Voyez p. 000.

2. Siméon Snell, *The Magnet and Electro-magnet* in *Ophthalmologic* (*Brit. Med. Journ.*, nov. 1883).

magnétique; il l'a employé dans vingt et un cas, et, sur ce nombre, il n'a eu que deux insuccès.

Nous pensons aussi, que dans quelques cas exceptionnels les appareils magnétiques puissants, tels que celui de Hirschberg ou de Siméon Snell, peuvent être utilement employés dans certains cas spéciaux, lorsque le corps étranger est long et difficile à se détacher.

L'application d'une suture sur la plaie scléroticale est indispensable; elle doit être faite avec une aiguille courbe, très fine, que l'on introduira sur un bord de la plaie de dehors en dedans, pour ressortir ensuite sur l'autre bord de dedans en dehors. Il est préférable de se servir ici des fils. fins de catgut, car on peut les laisser sur place, sans qu'on ait besoin d'aller les retirer au bout de quelques jours.

IX. — Corps étrangers de la choroïde.

En parlant de l'extraction des corps étrangers de l'humeur vitrée et de la rétine, nous avons souvent exprimé notre opinion sur l'état de la choroïde dans ces sortes de traumatisme. Il est rare en effet que cette membrane reste intacte; dans la grande majorité des cas, c'est dans la choroïde et la rétine que les corps métalliques se trouvent fixés, et par conséquent ce que nous avons dit relativement à l'extraction des corps étrangers de la rétine et du corps vitré se rapporte de tous points à la choroïde et nous n'avons pas besoin d'y revenir.

X. — Conclusion.

De tout ce long travail, que nous avons consacré à l'emploi de l'aimant dans l'extraction des morceaux de fer qui pénètrent dans l'œil, il résulte ce fait incontestable :

1° Que l'opération en elle-même est réellement utile.

2° Qu'elle peut, et doit être pratiquée toutes les fois que les milieux de l'œil ne sont pas très notablement altérés, et

qu'il n'y a point de suppuration des membranes internes de l'œil.

3° Les instruments aimantés sont aussi très utiles dans l'extraction des corps étrangers fixés dans l'iris ou le cristallin, car à l'aide de ces instruments on peut aller hardiment à leur recherche sans crainte de les voir tomber derrière l'iris et se perdre dans le cercle ciliaire, ce qui amènerait inévitablement la fonte purulente du globe oculaire, comme je l'ai vu se produire dans plusieurs autres cas où l'aimant n'a pas été employé.

4° Quant aux corps étrangers de la cornée, les instruments ordinaires peuvent suffire généralement, mais il y a des cas dans lesquels l'éclat de fer est tellement rapproché de la membrane de Descemet qu'il peut pénétrer dans la chambre antérieure, si l'aiguille ou la pince dont on se sert pour l'extraire n'est pas aimantée et ne l'attire pas au dehors pendant l'opération.

5° Dans les corps étrangers en fer ou en acier qui se trouvent dans le corps vitré ou dans une autre membrane interne de l'œil, il faut se servir des sondes aimentées et au besoin d'électro-aimants.

6° L'introduction d'instruments aimantés doit se faire de préférence à travers une incision scléroticale, faite en arrière du cercle ciliaire, parallèlement et dans l'intervalle des muscles droits, externe et supérieur.

BIBLIOGRAPHIE

Desmarres. *Annales d'oculistique*, t. XXIII, p. 16.

Critchett. *The Lancet*, 1854, t. I, p. 358.

Graefe. *Archiv. f. Ophthalmol.*, t. III, abth. 2.

Jaeger. *Wiener Krankenhausbericht*, 1857 et 1858.

Dixon. *Ophth. Hospital Reports*, t. I, p. 280.

Ballias. *Les corps étrangers du corps vitré* (thèse de Paris, 1865).

Berlin. *Zehender klin. Monatsblatt*, IV, 1876, p. 81.

Berlin. *Ueber den Gang der in Glaskörperraum eingedrungen fremden Körper* (*Archiv. f. Ophth. de Graefe*), Bd. XIII, abth. 2, p. 275, 1867, et t. XIV, 2, p. 275.

Berlin. *Archiv: of Ophthalmol. de Knapp et Moor*, vol. I, p. 30.

S. P. Watson. *The Lancet*, 1872, II, p. 598.

Jaefferson. *On foreign bodies in the eye* (*Med. Times and Gaz.*, 28 mars 1874, p. 342.

Schœler. *Ophth. Inst. Reports*, 1874.

Stevens (d'Albany). *Transact of the Americ. Ophthalmol. Society*, 1875, p. 308.

William et Me Keown. *On the use of the magnet in the diagnosis of the presence of steel or iron in the eye, and in the extraction of therof, with illustrative cases* (*the Dublin Journal of Medical Science*, vol. LXII, 1875, p. 2016).

Hirschberg. *Glaskörperoperationen* (*Archiv. f. Ophthalmol. v. Graefe*, XXII, abth. p. 146).

Prout. *Removal of a piece of a steel from the vitreous eyeball and good preservation of light perception* (*Archiv. of Ophtalmo. of Knapp a. Hirschberg*, juin 1880, p. 197).

Bull. *On the removal of foreign bodies of the eye, with foor cases* (*Archiv. of Ophtalmol. of Knapp and Moor*, 1880, p. 70).

Knapp. *Two cases of removal of fragments of iron from the vitreous, in the one with a scleral flap section, in the other with a magnet. Remarks* (*Archiv of Ophthalmology*, juin 1880, p. 207).

Kränkel. *Entfernung eines Eisenspilters aus dem Glaskörper mittelst Scleralschnitt und Magnet* (*Centralblatt. f. Augenheilkunde*, 18 février 1881.)

Hirschberg. *Ueber Entfernung von Eisenspilters aus dem Augeninnernn mit Hulfe des Electromagneten* (*Bericht ueber die Verhandlung d. deutschen Gessellschaft f. Chirurgie*, X, congrès 1881, p. 20.).

Gouening. *Magnet for the removal of particles of steel and iron from the interior of the eye* (*New-York Med. Records*, 1880, t. VII, p. 651).

Thomas Pooley. *On the detection of the presence and location of steel and iron foreign bodies in the eye, by the indication of a magnetic needle* (*Archiv. of Ophtalmol. of Knapp a. Hirschberg*, 1880, p. 225.

Alfred Surée. *Medical Times and Gazette*, 1884.

James Minou. *American Ophthalm. Society, July* 1885 (*The Medical Records*).

Dufour. *Revue médicale de la Suisse nomade*, juillet et septembre 1885.

Knapp. *Ophthalm. Society*, juillet 1885, p. 13.

Hirschberg. *Der Electromagnet in der Augenheilkunde*, 1885.

Galezowski. *Blessure de la cornée, de l'iris et du cristallin, par un éclat de fer qui s'est logé sur la rétine. Extraction au moyen d'une sonde. Guérison* (*Bulletin de la société de chirurgie*, 1881).

Paul Berger. *Rapport sur la communication du Dr Galezowski* (*Société de chirurgie*, 1881).

Galezowski. *De l'extraction des corps étrangers métalliques de l'œil à l'aide d'un aimant* (*Recueil d'ophthalmologie*), 1885. p. 513, 584 et 641.

TABLE DES MATIÈRES

I. — Extraction des paillettes de fer de la cornée..... 2
II. — Extraction des paillettes de fer de l'iris..... 5
III. — Extraction des paillettes de fer de la conjonctive..... 10
IV. — Extraction des corps étrangers de la sclérotique..... 11
V. — Extraction des paillettes de fer du cristallin..... 14
VI. — Extraction des paillettes de fer du corps vitré..... 18
VII. — Extraction des morceaux de fer de la rétine..... 27
Rapport de M. Paul Berger à la Société de chirurgie.... 32
VIII. — Mode opératoire pour extraire le corps étranger métallique de l'intérieur de l'œil à l'aide d'un aimant..... 55
IX. — Extraction des corps étrangers de la choroïde..... 59
X. — Conclusion..... 59
Bibliographie..... 61
Table des matières..... 63

Bourloton. — Imprimeries réunies, B.